(Aus dem Pathologischen Institut in Heidelberg.)

Die angeborene Frühsyphilis im Knochensystem, die Osteochondritis und Periostitis syphilitica congenita, in ihren Beziehungen zur Spirochätenverbreitung.

Von

Dr. **Paul Schneider.**

Mit 25 Textabbildungen.

(Eingegangen am 3. April 1921.)

Das Problem der angeborenen Knochensyphilis bietet trotz vielfältiger Bearbeitung[1]) noch mehrfache strittige Punkte, es sei nur an das Verhältnis und die Auffassung der einzelnen sog. Stadien, die Herkunft und die Natur der Granulationsgewebe, die Vorgänge der Heilung der syphilitischen Osteochondritis einerseits und ihre Beziehung zur angeborenen syphilitischen Periostitis andererseits erinnert. Ich glaube durch eine systematische Aufdeckung der Infektionsvorgänge an einem großen Material und ihre Bezugsetzung zu den pathologischen Erscheinungen hierbei zur Klärung dieser Streitfragen beizutragen. Darüber hinaus scheinen mir bei der Regelmäßigkeit und Wichtigkeit der Knochenerkrankungen im Bilde der angeborenen Syphilis die Ergebnisse dieser Untersuchungen nicht nur für die Pathologie der congenitalen Syphilis im allgemeinen, sondern auch für das Syphilisproblem überhaupt in mehrfacher Hinsicht von Bedeutung zu sein.

Die zusammenfassenden Ergebnisse, zu denen mich meine Untersuchungen führten, habe ich nach Rechenschaft über Art des Materials und Technik vorangestellt. Das beweisende Tatsachenmaterial, aus dem diese Ergebnisse geschöpft sind, bildet in gedrängtester Fassung, wie es sich in den Einzelfällen darstellt, mit tabellarischer Übersicht den Abschluß dieser Arbeit.

Material und Methodik.

Material: Mein für diese Knochenuntersuchungen verwertetes Material umfaßt 41 Fälle von angeborener Syphilis, darunter 12 macerierte oder frische Totgeburten, 7 meist vorzeitig Lebendgeborene, die nur wenig Stunden oder Tage (bis 14) die Geburt überlebten (Gruppe II: Neugeborene), 22 Säuglinge bis zum Alter von 3 Monaten (Gruppe III) und darüber (Gruppe IV).

[1]) Vgl. meinen demnächst erscheinenden Sammelbericht in Lubarsch u. Ostertags Ergebnissen d. Pathologie; auch bezüglich der Literatur sei hierauf verwiesen.

In Gruppe I und II der toten und lebenden Neugeborenen ist die Syphilisdiagnose durch den Spirochätennachweis in den Kindesorganen gesichert, nach Möglichkeit auch durch Erhebung syphilitischer Veränderungen sowie durch den Syphiliserweis bei den Eltern. Anhangsweise sind hier auch Fälle angegliedert von totgeborenen Früchten, an denen trotz elterlicher Syphilis, keine Syphilis nachweisbar war. Das Säuglingsmaterial, die III. und IV. Gruppe, enthält neben den Fällen mit bei der Sektion noch florider Syphilis, auch zahlreiche solche, deren klinisch und anamnestisch gesicherte Syphilis bei der Sektion nur noch an Residuen oder überhaupt nicht mehr erwiesen werden konnte (latente und geheilte Syphilis). Über Einzelheiten gibt der kasuistische Teil Rechenschaft.

Technik: Es wurde in der Regel so verfahren, daß das zur Verfügung stehende, meist formolfixierte Knochenmaterial nach Entkalkung halbiert, zur Hälfte für histologische, zur anderen für Spirochätenuntersuchung weiter verwandt wurde; da bei letzterer Methode stärkere Schrumpfungen eintreten, entsprechen sich die Schnitte nicht vollständig. Die Wahl des Fixierungsmittels für die Spirochätendarstellung ist nicht gleichgültig; am besten ist Formaldehyd oder dieses enthaltende Salzlösungen (Kaiserling, Jores), gut brauchbar ist auch Alkohol. Chromsalze, deren Gemische, Sublimat usw. beeinträchtigen oder unterdrücken die Spirochätendarstellung; sie kamen also für vorliegende Untersuchungen, die eine möglichst quantitative Spirochätendarstellung erforderten, nicht in Betracht. Die Güte der Fixierung ist derart das Resultat bestimmend, daß ein nachträglicher, jahrelanger Aufenthalt in Konservierungsflüssigkeit (Alkohol) fast genau das gleiche Resultat zeitigt wie das frische Material.

Für die histologische und Spirochätenuntersuchung hat sich mir als beste Entkalkungsmethode die Schaffersche Vorschrift bewährt. Die gut in Formaldehyd fixierten (nach Alkoholkonservierung gründlichst gewässerten) Objekte kamen in 5% wässrg. Salpetersäure bis zur völligen Entkalkung (ca. 1—5 Tage). Noch vor völliger Entkalkung wird der Knochen halbiert und zurechtgeschnitten. Für die Spirochätendarstellung darf die Entkalkung gründlicher sein, da Kalkreste sich mit Silber stark schwärzen, längere Entkalkung aber der Spirochätenfärbbarkeit nichts schadet; zur histologischen Untersuchung braucht nur eben die Schnittfähigkeit erreicht zu werden. Nach der Entkalkung gelangten die Stücke 24 Stunden in 5 proz. Natriumsulfat (evtl. wechseln), dann wurden sie gründlich (24 bis 48 Stunden) in fließendem Wasser gewaschen.

Die Größe der zu versilbernden Knochenstücke kann, wie mich zunehmende Erfahrungen lehrten, recht beträchtlich sein, z. B. die ganze Oberschenkelepiphyse mit einem größeren Schaftstück umfassen, sie wird weniger durch die Versilberungsmethode als durch die Möglichkeit nachträglich entsprechend große Paraffinschnitte von brauchbarer Dünne (möglichst nicht über 5 μ) zu erzielen, bestimmt. Schon deshalb ist sorgfältigste Entkalkung am Platze. Zur Spirochätendarstellung für Knochen habe ich nach vielen Versuchen die verbesserte Bertarellische Vorschrift[1]) vorgezogen, da sie elegantere Spirochätenbilder auf hellerem Grunde zu geben pflegt, doch sind auch andere Methoden, wie die ältere Levaditis, durchaus brauchbar. Überhaupt kommt es weniger auf die Methode als auf ihre Ausführung an. Allerdings sind die verschiedenen Schnellmethoden, die mit höheren Temperaturen arbeiten als 37°, abzulehnen, da sie das Material spröde machen und quantitativ nicht zuverlässig sind. Dünne Silberlösungen (1—1½%) leisten bei längerer Dauer besseres als stärkere Lösungen. Besonderer Wert ist auf größte Sauberkeit zu legen, sobald Trübung oder gar Ausflockung eintritt, ist ein Wechseln der Flüssigkeit evtl. auch des Glases nötig, sonst wird das Resultat durch Niederschläge usw. unbrauchbar. Die Versilberungsdauer

[1]) Centralbl. f. Bakt. u. Parasitenk. **41**, 75. 1906.

richtet sich nach der Fixierung, Dauer der Konservierung und der Dicke des Stückes. Alkoholfixation erfordert längere Versilberung als Formaldehyd, jahrelanger Alkoholaufenthalt macht eine Verlängerung bis zur Verdoppelung der Imprägnationszeit nötig. Im allgemeinen versilberte ich 8 Tage, (in dunkler Flasche bei 37°) gelegentlich bis zu 12 und mehr Tagen, wobei der makroskopische Grad der Schwärzung nach einiger Erfahrung das Kriterium abgibt. Nach kurzem Abspülen in destilliertem Wasser erfolgt die Reduktion 2 Tage im Dunklen bei Zimmertemperatur; das Reduktionsmittel kann verschieden sein; da stärkere Bräunungen desselben den Gewebsgrund mitfärben, sind frische Lösungen vorzuziehen. Nach gründlichem Waschen habe ich die Paraffineinbettung, da man dadurch sicher, gleichmäßig dünne Schnitte erzielt, bevorzugt. Zur besseren Schneidbarkeit ist die Einschaltung eines Zwischenharzes wie Zedernöl oder Anilinöl usw. zwischen Xylol und Paraffin zweckmäßig.

Für die histologische Knochenuntersuchung habe ich die Celloidineinbettung gewählt, zur Färbung Hämatoxylin-Eosin und Eisenhämatoxylin van Gieson benutzt, gelegentlich auch die Karminfärbung oder die Schmorlschen Knochenmethoden herangezogen.

Ergebnisse: I. Spirochätenverbreitung im Knochensystem.

1. Allgemeine Regeln.

a) Die Spirochäteninvasion des Knochensystems erfolgt von der Blutbahn. Es gibt seltene Fälle, wo man im Knochen noch eine rein bakteriämische Spirochätenverbreitung feststellen kann; daneben andere, in denen man daneben bereits eine Gewebseinnistung beobachtet oder solche, wo die Gewebsinfektion bereits im Rückgang ist, daneben eine (frische, als Recidiv aufzufassende) bakteriämische Spirochäteninvasion besteht.

b) Die Knochenspirochätose stellt sich wie die der anderen Organe als ein Gewebsparasitismus dar. Die Spirochäta pallida ist ein Gewebsspaltenparasit, der sich intercellulär und interfasciculär zunächst in den Gefäßwandungen, besonders den Capillaren (Abb. 1) ausbreitet und von da zwischen die übrigen Gewebszellen des Knochenmarks oder der anderen Weichgewebe des Knochenorgans eindringt.

c) Die Spirochäten legen sich dabei auch an die jungen Knochentapeten und Bildungszellen des Knochens an (Abb. 2), sie werden bei der weiteren Anbildung von Knochengrundsubstanz dadurch in die entstehende Knochenhöhle die Knochenkörperchen (in der Ossifikationsschicht in die „globuli ossei") aufgenommen, wachsen also so in den Knochen ein (Abb. 2). Dies geschieht sowohl endochondral in der Wachstumszone, als an den Spongiosabälkchen des Markes, wie periostal, bei der osteoplastischen wie bei der geflechtartigen Knochenneubildung (Abb. 3). Die Spirochäten liegen in den Knochenhöhlen einzeln oder in ganzen Knäueln (und sind dann schon mit stärkeren Trockensystemen erkennbar). Sie umspinnen korbförmig die Osteocyten, liegen also im pericellulären Spaltraum, soweit ich feststellen

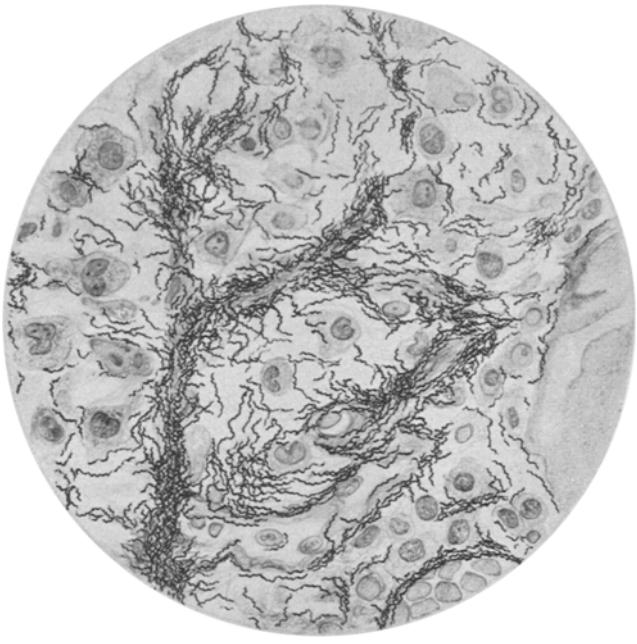

Abb. 1. Fall 26. Pericapilläre Spirochätengespinste im subephisären Knochenmark. (Obere Tibia, Apochr. 2 mm, Oc. 8.)

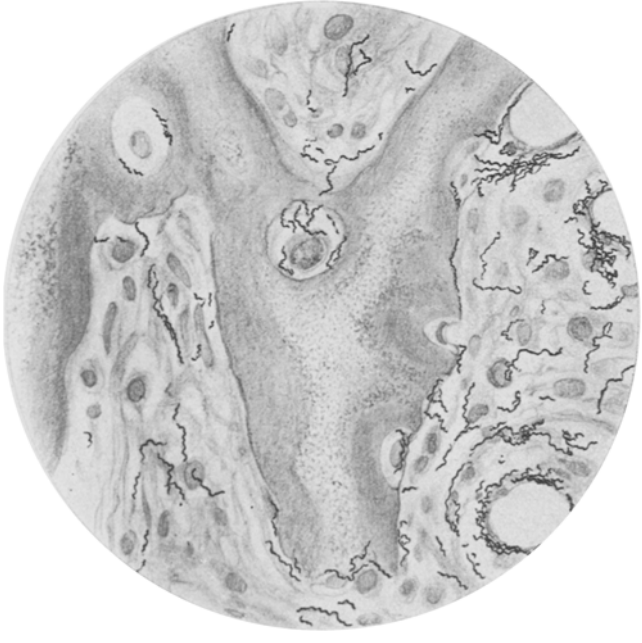

Abb. 2. Fall 5. Spirochäten im subephisären Mark, besonders perivasculär, Belag auf die Knochentapeten der im Innern noch knorpeligen Bälkchen, Einkapselung in die werdenden Knochenkörperchen (Globuli ossei der Bälkchen). (Obere Tibia, Apochr. 2 mm, Oc. 8.)

konnte, nicht im Protoplasma des Osteocyten selbst[1]). Die osteoplastische Zelltätigkeit geht also trotz der Spirochätenanwesenheit vor sich, wenn auch, wie das Gesamtbild ergibt, verlangsamt.

Bilder dieser Art hat offenbar bereits Bertarelli gesehen, allerdings beschreibt er die Spirochäten als unvollkommen imprägniert, zerstückt und meinte, daß sie beim Einschluß zugrunde gingen.

Das Eindringen eines Virus in die Knochenkörperchen ist nicht der Spirochäta pallida vorbehalten, wir kennen es auch von anderen chronischen Infektionen,

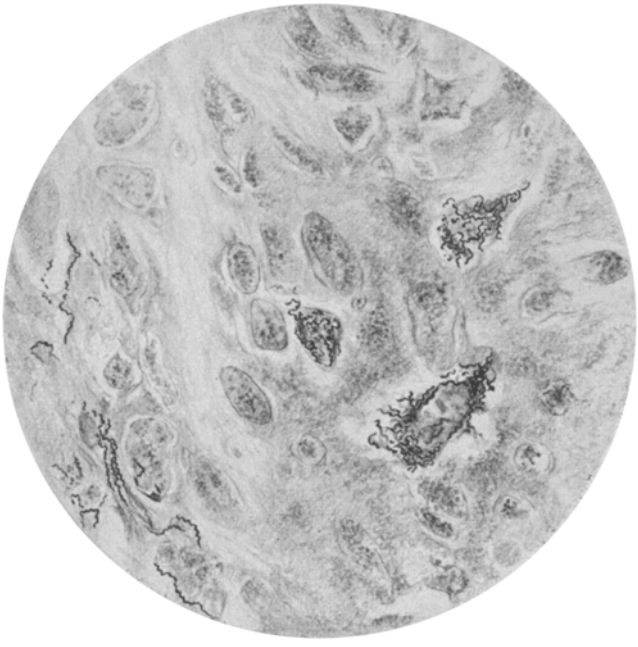

Abb. 3. Fall 30. Spirochäten im Periost (links) und in Knäueln in den Knochenkörperchen der periostitischen, geflechtartig gebauten Knochenanbildung. (Unterer Femur, Apochr. 2 mm, Oc. 8.)

nämlich der Lepra, während bei der stärker zerstörenden Tuberkulose solche Bilder unbekannt sind. Sawtschenko[2]) hat bei der leprösen Osteomyelitis Leprabacillen in den Knochenkörperchen bis in eine mäßige Tiefe des Knochenbälkchens hinein nachgewiesen, er glaubte, daß sie dabei durch die Knochenkanälchen hereinkommen, jedoch lassen Abbildung und Beschreibung auch die Möglichkeit eines Einwachsens meiner Meinung nach zu. Allerdings bemerkt Sawtschenko, daß die leprainfizierten Osteocyten zugrunde gingen, während im Gegensatz dazu die Osteocyten mit Spirochäten mir intakt erschienen.

Ein Eindringen von Spirochäten in intakte Knorpelzellen und Knorpelgrundsubstanz habe ich nie beobachtet, selbst bei reichlicher Durchsetzung der Knorpelhaut; das Wachstum des Knorpels ist ja wesentlich intersusceptionell, nicht

[1]) Einen besonders plastischen Eindruck dieser „korb"artigen Umrahmung des Osteocyten durch die Spirochäten gewährt das neue Zeißsche stereoskopische Doppelokular (Bitumi).

[2]) Zieglers Beiträge z. allg. Path. u. pathol. Anat. **9**. 1891.

appositionell, wie das des Knochens. Bertarelli will zwar Spirochäten in der Eröffnungszone auch in der Grundsubstanz des Knorpels gesehen haben, doch scheint mir seine Abbildung nicht einwandfrei, es scheint sich um tangential getroffene, bereits von Markgefäßen eröffnete Knorpelkapseln gehandelt zu haben; es liegt also nur eine enge Anlagerung an die Knorpelkapselwand vor. Dagegen können, wie später zu besprechen ist, bei Knorpelerweichungen Spirochäten zugleich mit Leukocyten in die Knorpelgrundsubstanz eindringen (Abb. 10).

d) Intracelluläre Spirochäten sind im Knochenorgan sehr selten, meist handelt es sich nur um innige Anlagerung an Zellen. Bertarelli will sie in mononucleären Knochenmarkszellen gesehen haben. Dagegen trifft man öfters Zerfallsformen und Trümmer von Spirochäten in leukocytären Zellen.

e) Die Verbreitung der Spirochäten im Knochenorgan und Knochensystem findet demnach in allen gefäßhaltigen Teilen statt. Jedoch ist die Spirochätendurchsetzung nicht gleichmäßig, sondern es besteht eine deutliche Bevorzugung bestimmter Abschnitte sowohl des einzelnen Organs, wie des ganzen Systems.

2. Die Infektion des Knochens.

Die Infektion des Knochens zeigt verschiedene Typen, die man unterscheiden kann als den Typ der frischen Infektion, der rückgängigen Infektion und der fortschreitenden oder recidivierenden Form.

aa) Der frische Infektionstypus.

Die frische Infektion des Knochens wird in verschiedenen Stärken je nach der Quantität des Virus beobachtet, ihre Kennzeichen sind: 1. die Spirochäten sind alle gut erhalten, zeigen typische Formen von unterschiedlicher Länge, 2. sie zeigen noch eine ausgesprochen perivasculäre stärkere Anhäufung. 3. Es besteht ein bestimmter Verteilungstypus an den knorpelig vorgebildeten Knochen.

Als Beispiel diene ein Frontalschnitt durch das untere Femurende (Abb. 4):

Man erkennt im Schema hell gelassen die Knorpelepiphyse mit ihren Knorpelmarkkanälen, die vom Perichondrium eindringen, in der Mitte den Knochenkern der Epiphyse, die Knorpelknochengrenze durchsetzt von absteigenden Ästen der Knorpelkanäle. Die Schicht des Säulenknorpels ist streifig gezeichnet, die großzellige, hier übermäßig verkalkte Knorpelwucherungsgeschichte dunkelmaschig; sie ist auch am Epiphysenkern ersichtlich. Die primären Markräume mit ihren verkalkten, dunkel gezeichneten Knorpelpfeilern sind mit Bogenabschlüssen markiert, der Schaft mit der sekundären Spongiosa, Knochenrinde, Periost, Perichondrium sind ohne Erläuterung verständlich. Die Spirochäten sind durch rote Strichelung markiert.

Man sieht mit einem Blick, daß Spirochäten in allen gefäßhaltigen Teilen des Knochenorgans sitzen, aber in ganz verschiedener Menge:

a) Im Epiphysenknorpel beschränken sie sich auf den Inhalt der Knorpelkanäle, Auch diese sind nicht gleichmäßig betroffen, je

näher man der Knorpelwucherungsschichte und dem Perichondrium, besonders in der Gegend der Ossificationsbucht (Encoche Ranviers) kommt, um so reichlicher sind die Spirochäten, am reichlichsten in den absteigenden Ästen der Knorpelkanäle in der Wucherungszone, während sie in den Kanälen unter der Gelenkgegend viel spärlicher sind oder fehlen. Innerhalb der Knorpelkanäle bevorzugen sie das perivasculäre

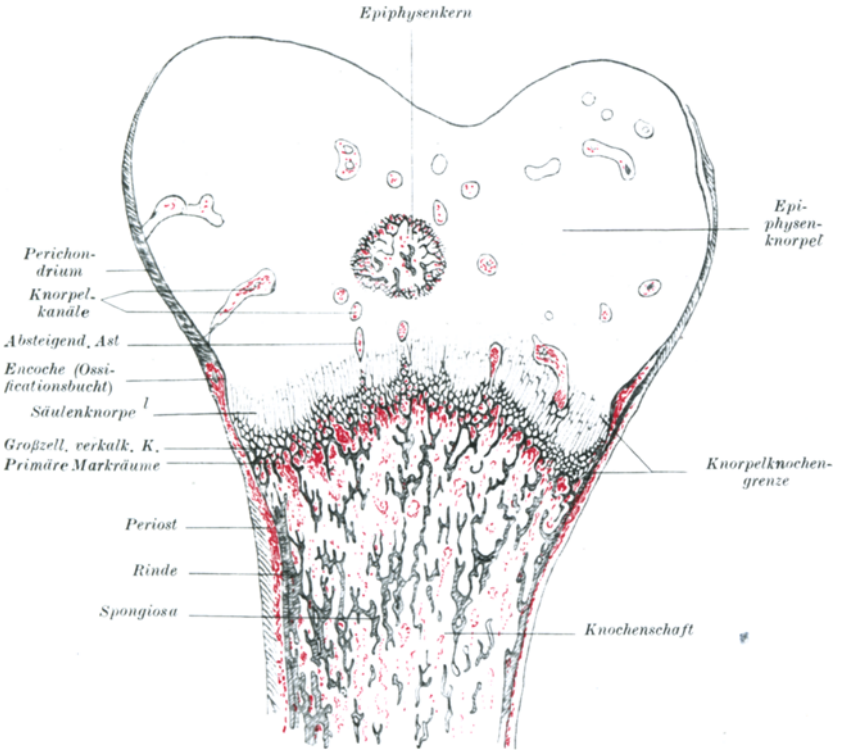

Abb. 4. Schema der Spirochätenverbreitung im Knochen. Unteres Femurende. (Spirochäten rot markiert.)

Gewebe, verbreiten sich dann zwischen den Markzellen, der scharf begrenzte Knorpel der Umgebung ist (in diesem Stadium) völlig spirochätenfrei.

b) Die Knorpelknochengrenze steht hinsichtlich des Spirochätengehaltes im Vordergrund (Abb. 5). Die Spirochäten füllen den engen Raum zwischen den weiten Capillaren und den Knorpelpfeilern der primären Markräume, bei stärkeren Graden (5) können sie in dichten Bündeln und Geflechten angeordnet sein, wobei die Einzelformen gestreckten Verlauf nehmen müssen. Sie dringen mit den Gefäßen und den Markzellen in die frisch eröffneten Knorpelkapseln empor. Wo die

Knorpelkapseln bereits Markzellen enthalten, findet man auch Spirochäten, in den noch intakten Knorpelzellen fehlen sie (5). Sie können dabei der Kapselwand eng anliegen, so daß sie bei Flachschnitten scheinbar in der Grundsubstanz lagern, doch erkennt man an der Auflichtung dieser Grundsubstanz, daß hier bereits eine Kapsel angeschnitten ist.

c) Knochenmark und Spongiosa sind ebenfalls spirochätenhaltig, man beobachtet hier das oben erwähnte Einwachsen in die Knochenkörperchen in allen Stadien (Abb. 2). Der perivasculäre Ver-

Abb. 5. Fall 26. Spirochätengeflechte in den Capillarwänden der primären Markräume und in den frisch eröffneten Knorpelkapseln. (Obere Tibia, Apochr. 2 mm, O. 8.)

breitungstypus ist ausgesprochen vorhanden (Abb. 1). In der Regel nimmt die Spirochätenzahl von der Ossificationszone schaftwärts ab, besonders in leichteren Infektionsgraden, doch können sie auch weit in den Schaft hineinreichen, ja sogar im gesamten Schaftmark sich finden.

d) Die Knorpelknochenhaut ist in der Quer- und Längsausdehnung ungleichmäßig befallen. Die Spirochäten bevorzugen die inneren Lagen, die Cambiumschicht, in der Fibrosa werden sie spärlich und sind entsprechend der strafferen Gewebsstruktur hier gezwungen gestrecktere Formen entsprechend der Faserrichtung, einzunehmen (Abb. 6). In schweren Graden können sie noch in die benachbarten Sehnen und Muskelansätze hineinreichen. In der Längsausdehnung

ist am stärksten befallen das Perichondrium, entsprechend der Knorpelwucherungsschicht, besonders in der Gegend der Encoche. Gelenkwärts hören die Spirochäten oft ganz plötzlich aufwärts von der Encoche auf. Die Regel ist jedenfalls, daß das Perichondrium des ruhenden Knorpels spirochätenfrei ist. Schaftwärts findet man sie dann weithin im Periost in der Cambiumschicht, wenn auch meist in abnehmender Stärke. Die Prozesse des Einwachsens in die physiologische und pathologische periostale Knochenanbildung sind ebenfalls festzustellen (Abb. 3). Auch der

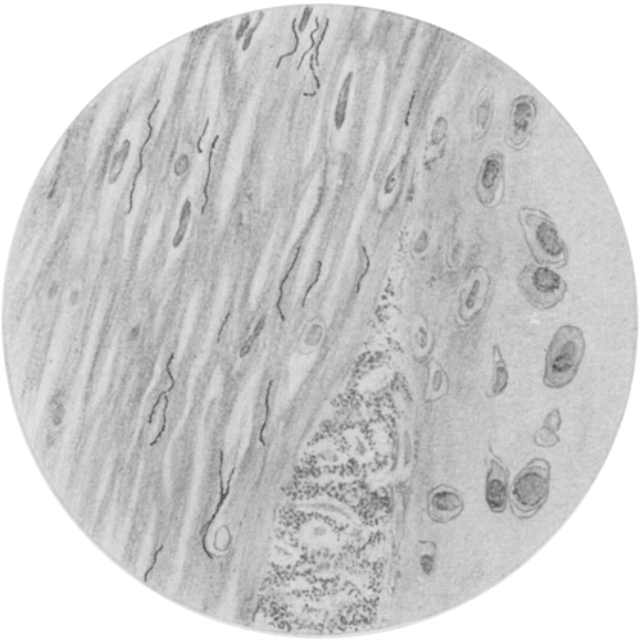

Abb. 6. Fall 37. Gestreckte, nervenfaserähnliche Spirochäten im Perichondrium entsprechend der Wucherungszone. (Obere Fibula, Apochr. 2 mm, Oc. 8.)

perichondrale knöcherne Strebepfeiler, der von der Knochenrinde gegen die Epiphyse empordringt und die Wucherungsschicht manschettenförmig umfaßt, kann Spirochäten in seinen Knochenhöhlen bergen.

e) Ist ein Epiphysenknochenkern vorhanden, so wiederholt sich in entsprechender Weise die gleiche Verteilung, die stärkste Ansiedelung findet sich ringsum in der primären Markraumzone an der Ossificationsgrenze, während nach dem Innern des Kerns zu die Spirochätenzahl abnimmt (cf. Schema 4). Von diesem regulären Typus der Spirochätenverteilung trifft man gelegentlich Abweichungen, indem einzelne der skizzierten Abschnitte stärker oder schwächer betroffen sind. So gibt es Fälle, wo die Beteiligung des Knorpelmarks die des primären und

sekundären Knochenmarkes weit übertrifft (chondritischer Typus — Fälle 4, 21). In anderen Fällen ist der Überzug des Knochenorgans nur schwach beteiligt oder er ist geradezu besonders bevorzugt (periostitischer Typus z. B. Fall 16).

Die Gesamtstärke der Spirochätose des Knochenorgans kommt an den einzelnen Teilen durch entsprechende Abstufungen zum Ausdruck. In den geringsten Graden sind die Spirochäten fast auf das primäre Mark (Knorpelknochengrenze) ev. noch das Perichondrium an der

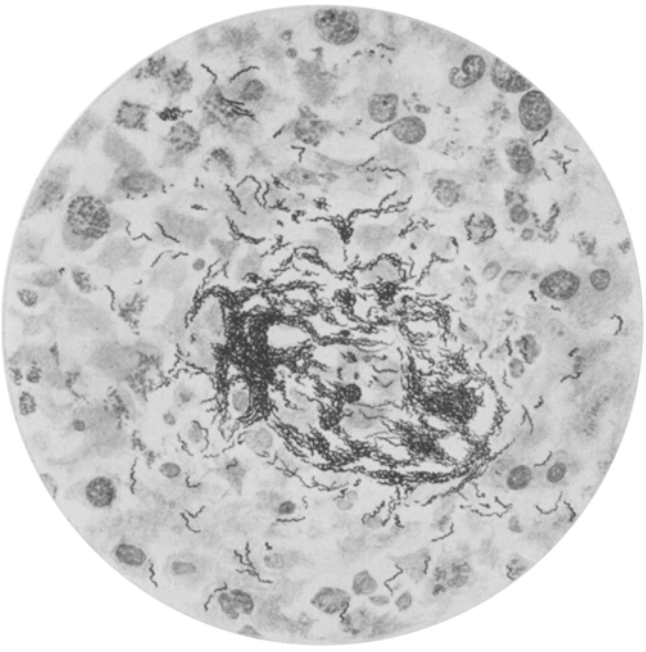

Abb. 7. Fall 3. Spirochätennest („Zentrum") im Knochenmark. Es besteht aus noch gut gefärbten, maschig angeordneten Spirochätengeflechten. Viele Zerfallsformen im Nest und in Umgebung. (Untere Femur, Apochr. 2 mm, Oc. 8.)

Ossificationsbucht beschränkt. In den stärksten Graden findet man die Spirochäten so massenhaft), daß sie dichte Schwärme und Knäuel an der Knorpelknochengrenze bilden, so reichlich, wie man sie auch in den schwerst beteiligten anderen Organen nur finden kann (Abb. 1, 5). Die übrigen Knochenstellen sind dann entsprechend abgestuft. Bei solchen schwersten Graden beobachtet man auch die größeren Spirochätenkonglomerate, die ich mit „Centren" bezeichnen möchte. Diese sind ganz von der Art wie man sie auch in anderen stärker durchseuchten Organen, z. B. der Leber[1]) usw., trifft, nur habe ich sie dort häufiger und in

[1]) Vgl. Virchows Archiv **229**. Tafel I.

größerer Mannigfaltigkeit beobachtet. Im Knochen traf ich sie in der Nähe der Knorpelknochengrenze, im tiefen Diaphysenmark und im Periost von Röhrenknochen, gelegentlich auch im Mark bindegewebig vorgebildeter Knochen, z. B. im Schädel.

Abbildung 7 zeigt ein noch kleineres solches Spirochätennest, es ist von grobbalkiger Art, in den Netzmaschen liegen noch Zellreste, die Spirochäten sind hier meist noch gut erhalten und auch in den centralen Partien gut durchgefärbt. Am deutlichsten sind die einzelnen Formen in den Randpartien, wo der Spirochätenfilz sich auflichtet, zu erkennen. Später findet dann von der Mitte aus ein degenerativer Zerfall der Spirochäten bis zur Körnchenbildung statt, die sich anfangs nur noch bräunen, schließlich überhaupt nicht mehr imprägnieren lassen, während die Spirochäten an der Peripherie viel länger erhalten bleiben.

Die Verteilung über das Knochensystem.

Die frische Knochenspirochätose beschränkt sich nie auf ein einzelnes Knochenorgan, sondern zeigt eine weite Verbreitung über das Skelettsystem, die in schweren Fällen allgemein ist, so daß nicht nur alle endochondralen Ossificationen, die knorpelig-präformierten, langen und kurzen Knochen, sondern auch die bindegewebig-präformierten Verknöcherungen befallen sind. Doch finden sich stets charakteristische Abstufungen in der Stärke der Spirochätose. In den typischen Fällen z. B. von fötaler Syphilis sehen wir die großen Röhrenknochen stärker durchsetzt als die kurzen und platten Knochen, und innerhalb dieser Gruppen bestehen weitere Unterschiede, die kurzgefaßt dem verschiedenen Wachstumstempo der einzelnen Ossificationen entsprechen. Beispielsweise sah ich an den Phalangen die distale Epiphyse schwächer beteiligt als die proximale. — An den großen Röhrenknochen ist dann auch die Schaftmitte infiziert, sowohl im Periost wie im Mark, wie in den Haversschen Kanälen der Kompakta (z. B. Fall 3). An den platten und bindegewebig vorgebildeten Knochen trifft man Spirochäten ebenfalls in den Markräumen der Spongiosa (z. B. Schädeldach, Felsenbein, Gesichtsknochen). Auch der Zahnkeim sei hier kurz erwähnt: man kann die Spirochäten hier nicht nur in der Zahnpapille, als besonders in und unter der Odontoblastenschicht nachweisen, auch das Schmelzepithel kann, wie andere Deckepithelien, durchsetzt sein (s. Fälle 4, 9, 11).

bb) Die rückgängige Infektion.

Der Rückgang der Infektion drückt sich aus, 1. durch Zerfall (Degeneration) und Schwund der Spirochäten und häufig gleichzeitig durch 2. eine Persistenz an bestimmten Orten, nämlich in den Knochenkörperchen. Die rückgängigen Prozesse sind wie die frische Infektion nicht auf einen einzelnen Knochen beschränkt, sondern das ganze System

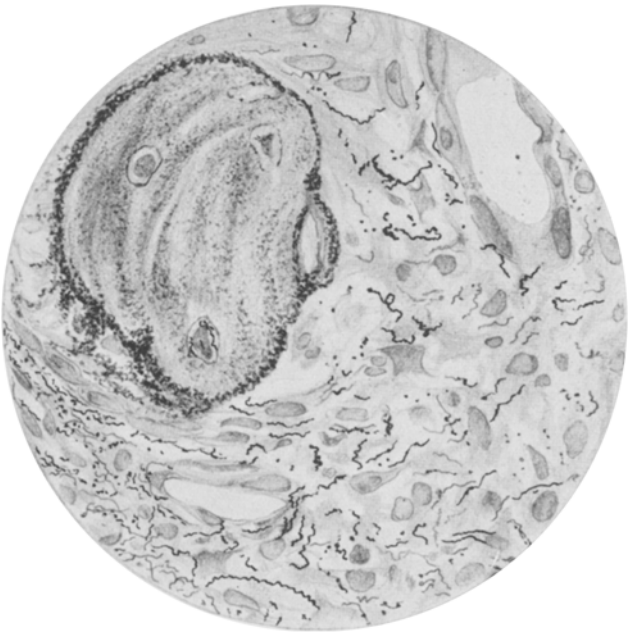

Abb. 8. Fall 37. Zerfallsformen von Spirochäten in der Randpartie eines subperiostal.-osteomyelitischen Herdes. (Oberer Humerus, Apochr. 2 mm, Oc. 8.)

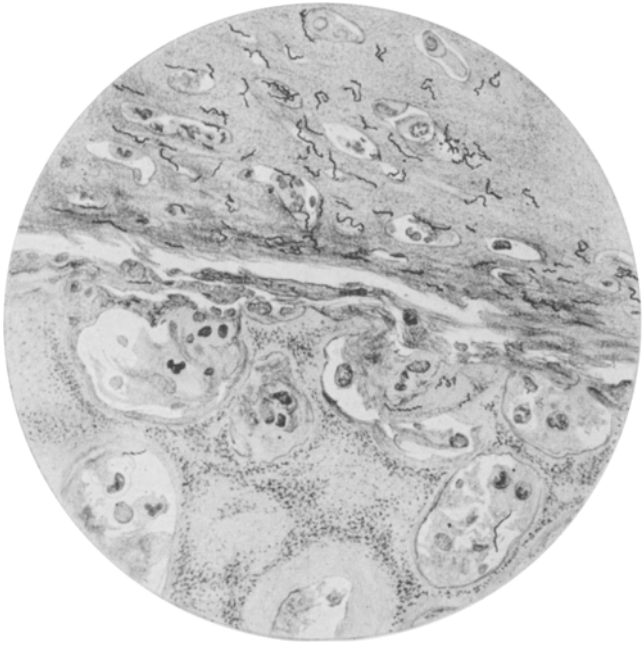

Abb. 9. Fall 30. Spaltraum einer Epiphysenlösung. Die meist degenerierten Spirochäten liegen im aufgelockerten Knorpelgrund und den Knorpelkapseln der Grenzschicht, sowie in den primären Markräumen des Kalkgitters. (Obere Ulna, Apochr. 2 mm, Oc. 6.)

zeigt dann im allgemeinen den gleichen Typus, während die Spirochätose anderer Organsysteme sich dabei verschieden verhalten kann.

Der Spirochätenzerfall äußert sich durch Unregelmäßigkeiten der Form und Versilberung: Die noch gut gefärbten Spirochäten zeigen bizarre, knorrige, ungleiche Windungen, partielle oder vollkommene Streckung oder sie sind zusammengeschnurrt, bilden enge Spiralen oder

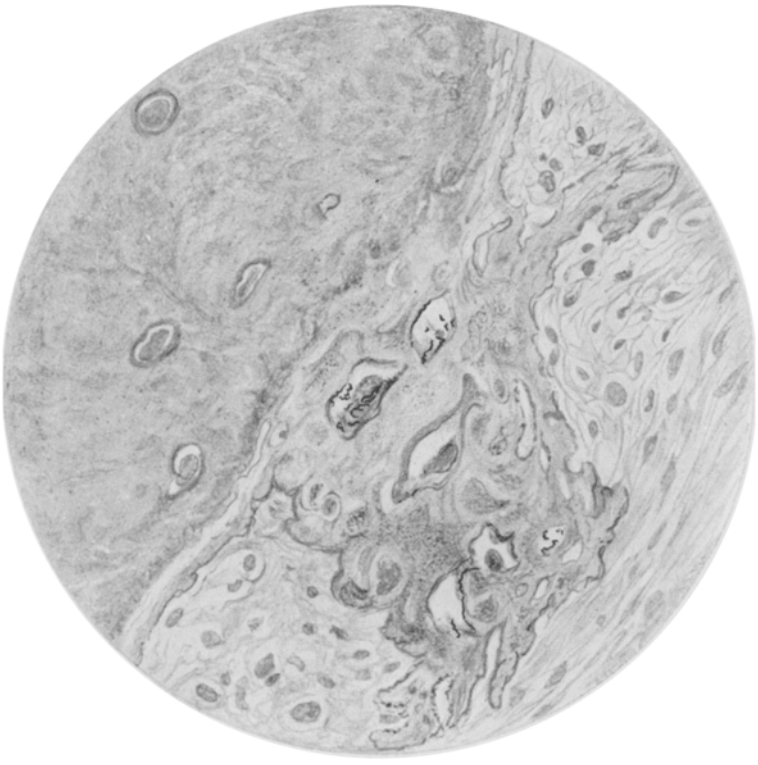

Abb. 10. Fall 8. Persistente Spirochäten in den Knochenkörperchen der geflechtartigen, periostitischen Knochenneubildung. Alte lamellöse Knochenrinde und Cambium des Periostes sind spirochätenfrei. (Querschnitt durch Femurdiaphyse, Apochr. 2 mm, Oc. 4.)

die Windungen sind unregelmäßig verklumpt, man findet endständige Verdickungen, „Endköpfchen", weiter trifft man Einrollungen, und es bilden sich kleine Ringe ohne Windungen oder größere mit Windungsresten seltener Achterformen, endlich kommt es zur Trümmerbildung. Die Bruchstücke besitzen noch einen kleinen gewundenen Rest, oder ein Endköpfchen, oder es sind nur noch Körner in der Lagerung von Spirochäten oder ganz regellos angeordnet. Die sonst gut gelungene Imprägnation färbt die degenerierenden Spirochäten oft nur noch blaß oder partiell, häufig körnig. Solche Degenerations- und Zerfallsformen

trifft man häufig intracellulär in Leukocyten, die ganz damit vollgestopft sein können. Einmal sah ich solche in einer osteoblastischen Riesenzelle. Viele Zerfallsformen, besonders die Körnchen, sind diagnostisch nicht verwertbar. Täuschungen aller Art, besonders in nicht einwandfrei versilberten Präparaten mit Niederschlägen sind leicht möglich; aber daß der Zerfall in dieser Richtung eintritt, ist in geeigneten Fällen zweifellos festzustellen (Abb. 8 und 9, auch 7 und 10).

Besonders deutlich sind die Zerfallserscheinungen in den Centren, wo sie im Innern einsetzen und schließlich das ganze Nest betreffen, wobei man oft am Rand noch einzelne, besonders gut gefärbte und häufig degenerierte Spirochäten noch längere Zeit treffen kann.

Nachdem schon zuvor die Bevorzugung der perivasculären Gewebsspalten mehr und mehr zurückgetreten war, geht so die Spirochätenzahl bei noch bestehender, oder sich rückbildender Organveränderung bis zu völligem Schwund zurück. Während die Weichgewebe nun spirochätenfrei befunden werden, beobachtet man sehr häufig ein Erhaltenbleiben der Spirochäten in den Knochenkörperchen (die Fälle 32, 36, 38 zeigen dies ausgesprochen, 44, 35, 18, 32, 20 im Werden). Es läßt sich zwar auch nachweisen, daß ein Teil dieser Einschlüsse ebenfalls noch degenerativ zerfällt (Abb. 10) (vielleicht sind Bertarelli solche Bilder unterlaufen). Aber andererseits kann man, trotz Zerfall in der Umgebung, gut erhaltene Spirochäten im Knochenkörperchen beobachten (Abb. 8), oder man findet völlig gut erhaltene Spirochäten nur noch in dem Knochenkörperchen, während das umliegende Gewebe nicht nur spirochäten-, sondern auch entzündungsfrei geworden ist (Abb. 11).

Als Beispiele seien hier nur die Abbildungen herausgegriffen: In Abb. 10, einem Querschnitt durch eine Femurdiaphyse ist die alte, noch in entzündungsfreier Zeit angelegte, lamellöse Kompakta spirochätenfrei. Die periostitische Knochenanbildung zeigt spirochätenhaltige Knochenkörperchen, während das umliegende Cambium (wieder) spirochätenfrei (geworden) ist. Ein gewisser Reiz des Kontrastes liegt in der Abb. 11. Das Stück stammt vom Siebbein eines syphilitischen Säuglinges mit überstandener Coryza, die Schleimhaut war bereits wieder spirochäten- und entzündungsfrei. Der Knochen zeigt noch Entzündungsreste in Form einer ossifizierenden Osteomyelitis, wobei geflechtartig gebaute Knochenschalen die alten lamellösen Spongiosabälkchen einhüllen. Hier finden sich die Spirochätenreste nur in den Knochenkörperchen der alten Bälkchen, während die neue Knochenanbildung wie das umgebende normale Mark spirochätenfrei ist.

Die Verteilung solcher Spirochätenreste in den Knochenkörperchen ist weiterhin bemerkenswert und charakteristisch. 1. Es sind häufig nicht die der Epiphyse nächstgelegenen, sondern die weiter diaphysenwärts befindlichen Spongiosabälkchen, die spirochätenhaltige Knochenkörperchen zeigen, d. h. die nach Ablauf der Infektion neu entstandenen Osteocyten der Knorpelknochengrenze sind spirochätenfrei geblieben

2. In den dickeren Bälkchen sind die oberflächlich gelegenen Knochenkörperchen spirochätenfrei, die tiefer im Innern gelegenen älteren spirochätenhaltig und ähnliches kann man auch an der Knochenrinde feststellen. 3. In den verschiedenen Knochen des gleichen Falles ist die Verteilung der spirochätenhaltigen Knochenkörperchen ungleichförmig, in der Regel so, daß die gewöhnlich stärker erkrankten Knochen z. B. der Femur mehr enthalten als die kleineren Knochen oder Wirbel und

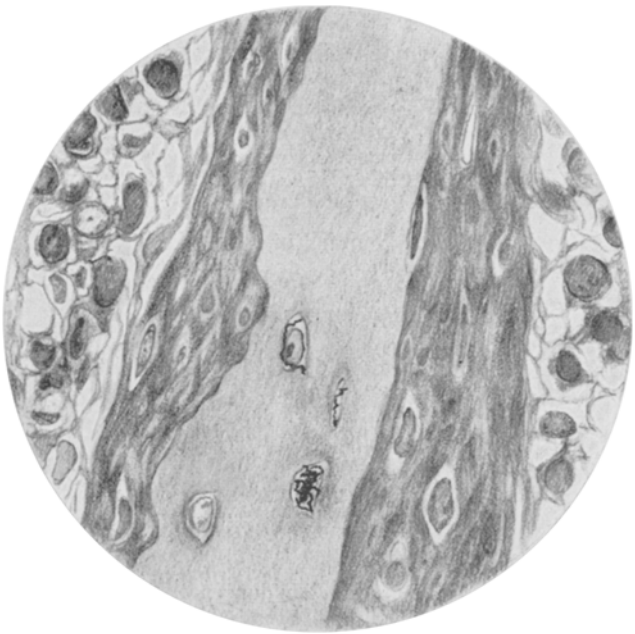

Abb. 11. Fall 38. Persistente Spirochäten in den Knochenkörpern eines lamellösen Spongiosabälkchens. Der geflechtartige Knochenmantel und das Mark sind frei. (Siebbein, Apochr. 2 mm, Oc. 8.)

platte Knochen. Kurz, der Gehalt an Spirochätenresten ist abgestuft nach der früheren Intensität der Infektion.

Neben solchen systematisch verteilten Spirochätenresiduen trifft man in anderen Fällen auch dürftigere, mehr zufällig erhaltene und unregelmäßig verteilte Reste.

cc) Fortschreitende und rezidivierende Prozesse.

Die fortschreitende oder neu aufflackernde Infektion ist nicht immer scharf auseinanderzuhalten. Die fortschreitende Infektion charakterisiert sich durch stärker vorgeschrittene Gewebsveränderung und noch immer reichlichen Spirochätengehalt, evtl. mit Zerfall. Die Spirochäten zeigen eine nicht so regelmäßige Verteilung wie bei der frischen Infek-

tion, sie können oft mehr herdförmig vorhanden sein. Die Rezidive sind bestimmt durch Erkrankungsreste, aber nicht entsprechend lokalisierte Spirochätenverteilung. Diese zeigt vielmehr nach Lage (bald rein bakteriämisch, bald perivasculär) und Art (gut erhaltene und oft reichliche Elemente) den Typus der frischen Infektion.

Indem die Zeitspanne zwischen der früheren und neuen Infektion verschieden lang sein kann, ist es verständlich, daß die Unterschiede

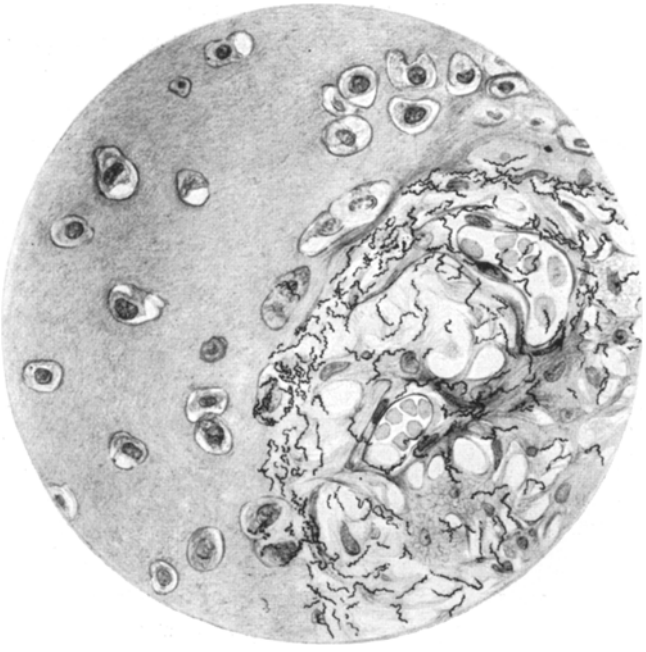

Abb. 12. Fall 27. Randstück eines Knorpelmarkraums der Epiphyse. Spirochäten perivasculär und interstitiell im Knorpelmark und in den Knorpelkapseln der aufgelockerten Grenzschicht. (Unterer Humerus, Apochr. 2 mm, Oc. 8.)

zwischen einer fortschreitenden und einer wieder aufflackernden Infektion sich verwischen müssen.

Die Quelle der Rezidive kann verschieden sein. Da es sich vielfach um Fälle handelt, wo noch andere Lokalherde im Körper sich finden, ist eine hämatogene Reinfektion möglich (z. B. Fall 28, 43), andererseits könnte bei sonst latenter inaktiver Syphilis das Rezidiv auch von lokalen Spirochätenresten ausgehen.

Bei den fortschreitenden Erkrankungen wäre noch auf einige bemerkenswerte Besonderheiten hinzuweisen: Der Knorpel erleidet bei fortschreitenden Erkrankungen Texturveränderungen, die die Dichte der Grundsubstanz herabsetzen. So sieht man z. B. in der Umgebung

der Epiphysenlösungen zweifellos vitale Knorpelzerklüftung, so daß Leukocyten und zugleich auch Spirochäten in die Knorpelgrundsubstanz und die noch nicht vom Knochenmark eröffneten Knorpelkapseln vordringen können (Abb. 9). Ferner sieht man, wenn in der Epiphyse eine Auflichtung und Arrosion des Knorpels in der Begrenzung der verbreiterten Knorpelmarkkanäle zustande kommt, ein Eindringen von Spirochäten in die durch Erosion vom Knorpelmark aus eröffneten benachbarten Knorpelkapseln, aber nicht darüber hinaus in die weitere Umgebung (Abb. 12). Ähnliche Prozesse habe ich auch unter dem Perichondrium, besonders an der Ossificationsgrube beobachtet.

3. Verschiedenheiten der Spirochäteninfektion bei den verschiedenen Formen der angeborenen Frühsyphilis.

a) Die syphilitischen Totgeburten.

(Spirochaetosis gravissima — Syph. cong. foetalis plerumque passiva.)

Allgemein ist anerkannt, daß bei den syphilitischen Totgeburten die Spirochäten in der Regel ganz besonders reichlich und weit verbreitet gefunden werden. Zur Diskussion steht nur, wie dieser Spirochätenreichtum aufzufassen ist. Simmonds hat zuerst den Gedanken aufgeworfen, ob es sich nicht wegen der „gleichmäßigen Verteilung" der Spirochäten um eine Vermehrung in utero nach dem Fötaltod handle. Nach Thomsen ist diese postmortale „Anreicherung" derartig stark, daß die Spirochätenuntersuchung Macerierter überhaupt nichts über die Lokalisation im Leben aussagen kann, macerierte enthielten stets mehr Spirochäten als gleichaltrige nicht macerierte Föten. Demgegenüber stehen Angaben, daß die Spirochäten durch lange Maceration zerfielen. Nach Trinchese[1]) ist es undenkbar, daß sie bei der Maceration ihre Form behielten. Er selbst hat wie Weber[2]) in hochgradig macerierten Organen (infolge technischer Schwierigkeiten) nie einwandfreie Spirochäten gefunden. Auch ich habe Beobachtungen zu verzeichnen, die dafür sprechen, daß eine längere Maceration die Spirochätenzahl vermindert, wenn ich auch einen völligen Schwund nie gesehen habe. (So zeigte ein seit 3 Wochen intrauterin abgestorbener Foetus aus der 32. Woche, einen für syphilitische Totgeburten auffällig niederen allgemeinen Spirochätenstand (+/++), dazu noch meist Degenerationsformen, Protokollnr. 154.)

Gegen die Auffassung, daß der Spirochätenreichtum der Totgeburten erst durch postmortale Anreicherung zustande kommt, spricht: 1. Die Spirochäten sind bei einer genaueren Durchmusterung der Totgeburten durchaus nicht gleichmäßig verteilt, sondern es besteht genau wie

[1]) Münch. med. Wochenschr. 1910, S. 570.
[2]) Syphilis im Lichte moderner Forschung. Berlin 1911, S. 31.

auch bei den anderen Formen der Frühsyphilis eine verschiedene Disposition der einzelnen Organe für die Spirochäteneinnistung, deren Auswahl und Stufenfolge ähnlich ist wie bei den nicht macerierten, lebenden Neugeborenen und die der Verteilung und Häufigkeit histologischer Veränderungen sonst entspricht.

2. Selbst innerhalb des einzelnen Organs ist die Verteilung nicht gleichförmig, sondern es bestehen bestimmte, für die einzelnen Organe charakteristische Ausbreitungsformen, beispielsweise am Knochen ist die Wachstumszone, an der Nebenniere die subkapsuläre Rindenzone gegenüber dem Innern bevorzugt; an der Leber kann man verschiedene Verteilungstypen feststellen. Diesen Verbreitungsformen entspricht der Sitz der histologischen Veränderungen in anderen Fällen.

3. Einzelne Organe sind fast oder ganz frei von Spirochäten, z. B. die quergestreiften Muskeln. So sieht man häufig ein fast spirochätenfreies Zwerchfell unmittelbar neben der spirochätengespickten Nebenniere. Übrigens entspricht auch der Spirochätengehalt in dem Blutgefäßinhalt nicht dem Reichtum ringsherum in der Wand, und solche Beispiele ließen sich vielfach vermehren.

4. Die Spirochätennester, die Zentren, finden sich bei macerierten und nicht macerierten Neugeborenen häufig. Sie entsprechen in ihrer Lage in dem Organ und in ihrer Verteilung über verschiedene Organe der Lage und Verteilung der miliaren Syphilome.

5. Man kann den gleichen Spirochätenreichtum wie bei Macerierten auch bei frisch intrauterin abgestorbenen, nicht macerierten Föten finden (z. B. Fall 11, ähnliches gibt auch Gräfenberg[1]) an).

Nach meiner Meinung ist eine mäßige postmortale Vermehrung der Spirochäten im Beginn der Maceration möglich, wenn auch noch nicht nachgewiesen[2]). Diese evtl. Vermehrung ist aber nicht imstande, den Verteilungstypus in den einzelnen Organen und die auswählende Beteiligung der verschiedenen Organe zu verwischen. Es sind also, wenn vielleicht auch nicht die absoluten Spirochätenmengen, so doch sicher die Relationsziffern verwertbar. Später mag im Laufe der Maceration eine Spirochätendegeneration und Verringerung eintreten. Einen völligen Schwund jedoch (etwa bei sicher bestehender syphilitischer Organveränderung z. B. Osteochondritis) habe ich, wie erwähnt, nie gesehen.

Nach allem bleibt aber die Tatsache bestehen, daß die Totgeburten eine schwerere und über den Körper verbreitetere Spirochätose zeigen als die Lebendgeborenen, wenn auch einzelne Organe späterhin selbst

---

[1]) Arch. f. Gynäkol. 87, 191. 1909.

[2]) Gruber und Kratzeisen haben in noch nicht veröffentlichten Versuchen bei Bebrütung syphilitischer Organstückchen unter bestimmten Bedingungen eine mäßige, aber „diffuse" postmortale Anreicherung beobachtet, die aber nur 3 Tage anhielt, danach trat Spirochätenzerfall ein.

noch bei Säuglingen spirochätenreicher sein können. Dieser Spirochätenreichtum der Totgeburten ist aber nicht die Folge der Maceration, sondern die Schwere der Spirochätose ist das primäre, sie ist die Ursache des Fruchttodes und so mittelbar der Maceration[1]).

Die Spirochätose des Knochensystems bei syphilitischen Totgeburten.

Die Knochenspirochätose bei den syphilitischen Totgeburten besitzt folgende Eigentümlichkeiten (s. Überblick über die Kasuistik):

1. Sie ist stets vorhanden, d. h. das Knochensystem gehört zu den für die Spirochätenansiedlung disponiertesten Fötalorganen.

2. Sie ist in der Regel schwer und verbreitet.

3. Von den beschriebenen Typen findet sich überwiegend die frische Infektion, häufig von besonderer Schwere mit Zentrenbildungen, daneben trifft man bereits Anfänge von rückgängiger Infektion (Fälle 8, 9).

Allerdings ist mein Material in dieser Frage nicht ausreichend, da mir die allerfrühesten Fälle der Spirochäteninfektion, d. h. Totgeburten aus dem 5. und 6. Monat fehlten.

b) Die syphilitischen lebenden Neugeborenen.

(Spirochaetosis gravis generalisata — Syphilis congenita foetalis reactiva.)

Indem ich alle lebenden Neugeborenen, die innerhalb der ersten 14 Tage nach der Geburt starben — meist sind dies Frühgeburten —, einbezog, ist die Abgrenzung gegen die nächste, die Säuglingsgruppe, etwas willkürlich gezogen; mit der Gruppe der Totgeburten ist diese Form der Fötalsyphilis durch die frisch vor der Geburt abgestorbenen Totgeburten verknüpft. Wir finden in dieser Gruppe schwere Syphilisfälle, die meist schon bei der Geburt manifest waren, an denen eine Therapie nicht mehr wirksam werden konnte, und die an der Schwere ihrer Syphilis zugrunde gingen.

Die Spirochätose ist in dieser Gruppe zwar noch ebenso stark verbreitet wie bei den Totgeburten, durchschnittlich aber von geringerer Stärke. Der wesentlichste Unterschied scheint mir in der regelmäßig vorhandenen Fähigkeit zu aktiver histologischer Gewebsreaktion zu liegen. Während wir solche bei den Totgeburten in der Regel vermissen, abgesehen von der später zu charakterisierenden Osteochondritis, oder nur bei den Fällen, die die letzten Fötalmonate erreichten, in mäßigem Grade beobachten, sehen wir hier bei den lebenden Neugeborenen eine konstante und meist kräftig histologische Reaktion in den verschiedensten Organen. Die Multiplizität und Mannigfaltigkeit der pathologi-

[1]) Diese schwere Spirochätose als „Spirochätensepsis" zu bezeichnen, halte ich nicht für richtig, da die Blutinfektion gegen die Gewebsdurchseuchung in den Hintergrund tritt.

schen Veränderungen macht diese Gruppe zur Domäne der pathologischen Anatomie.

Man kann die Fragestellung auch so fassen, warum kommt es bei der schwersten Form der angeborenen Syphilis, der fötalen, das eine Mal zu Totgeburten, das andere Mal zu vorzeitigen Lebendgeburten? Ich habe bei Vergleich zahlreicher Fälle beider Gruppen den Eindruck gewonnen, daß es bei frühzeitiger Reaktion auf die Spirochäteninvasion zur Schwangerschaftsunterbrechung mit lebender Frühgeburt kommt, während beim passiven Verhalten des Foetus eine stärkere Wucherung und Verbreitung der Spirochäten im Körper erfolgt, die schließlich den intrauterinen Fruchttod herbeiführt.

Ist diese Auffassung richtig, so gäbe sie den Schlüssel zum Verständnis der Kassowitzschen Abschwächungsregel bei der Syphilisübertragung. Danach kommt es bei frischer elterlicher Infektion gewöhnlich zunächst zu Totgeburten, dann zu kurzlebigen Frühgeburten, später folgen reife, längerlebende, syphilitische oder endlich gesunde Kinder. In dieser Stufenfolge würde eines der im wesentlichen die Kindssyphilis abschwächende Momente, die gesteigerte Reaktionsfähigkeit des Kindskörpers auf das syphilitische Virus, nach dieser Auffassung zunehmen.

Die Spirochätose des Knochensystems bei syphilitisch Lebendgeborenen.

Die Knochenspirochätose bei den syphilitischen Lebendgeborenen zeigt folgende Eigentümlichkeiten:

1. Sie ist noch nahezu konstant.
2. Sie ist durchschnittlich schwächer als bei den Totgeburten.
3. Sie ist nicht mehr so einheitlich, sondern abwechslungsreicher als bei den Totgeburten. Neben den typischen frischen Infektionsformen finden wir hier bereits Abweichungen z. B. den chondritischen Typus (Fall 21), den periostitischen Typus (Fall 16), weiter schon auffallend häufig rückgängige Formen (Fall 17), z. T. mit spirochätenhaltigen Knochenkörperchen (Fall 20 und besonders 18).

c) Die syphilitischen Säuglinge.

(Spirochaetosis varians plerumque mediocris et localisata, partialis progrediens, partialis dispariens — Syphilis congenita lactentis partialis gravis localisata, partialis levis, recens sive residua, sive sanata.)

Die Syphilis des Kindermaterials, das in der Säuglingszeit zum Studienobjekt des pathologischen Anatomen wird, ist ganz verschiedenartig. Zum Teil sind es Fälle, deren Infektion und Erkrankung schon in der Fötalzeit begann, wenn auch wohl nicht so schwer und ausgedehnt wie bei den ersten Gruppen, weiterhin fortschritt und zum Tode führte; z. T. sind es Fälle mit leichter, klinisch wesentlich cutaner und rhini-

tischer Syphilis, die oft erst nach der Geburt zum Ausbruch kam, da hier wohl die Virusverbreitung im Körper erst nach der Geburt erfolgte. In solchen Fällen können die Infektion und die syphilitischen Krankheitserscheinungen zur Zeit der anatomischen Untersuchung mit oder ohne Behandlung latent geworden oder geschwunden sein, zur Todesursache werden dann die durch Syphilis ausgelöste oder auf ihrem Boden erwachsene Krankheiten, wie Ernährungsstörungen, sekundäre Infektionen mit vorwiegender Beteiligung der Atmungsorgane, Tuberkulose, Diphtherie u. a.

So sehen wir, daß die Allgemeinspirochätose der Säuglinge sehr wechselnde Verhältnisse darbietet. Im allgemeinen ist sie auch bei fortschreitender schwerer Infektion begrenzter, sowohl auf einzelne Organsysteme, wie Organteile, häufig ist sie überhaupt nur mäßig bis gering, in der Ausdehnung beschränkt oder in verschiedenem Grade rückgängig, bis sie schließlich überhaupt nicht mehr nachweisbar, vielleicht völlig geschwunden ist. Entsprechend verhält sich die syphilitische Erkrankung.

Die Spirochätose des Knochensystems bei syphilitischen Säuglingen.

1. Die Knochenspirochätose bei jüngeren (bis zu 3 Monate alten) Säuglingen ist nicht mehr regelmäßig vorhanden, immerhin gehört das Knochensystem noch zu den häufigst befallenen Organen.

2. Sie zeichnet sich durch die größte Mannigfaltigkeit aus. Man findet spirochätenfreie und ebenso knochenkrankheitsfreie Fälle (z. B. 33, 39, 25), frische Infektionen von mehr typischem Charakter (23, 28) oder etwas atypisch (34), ferner rückgängige Infektionen (37), zum Teil mit Residuen von osteocytärem Typus (35, 36, 38, 32, 29?) oder völligen Spirochätenschwund mit histologischen Erkrankungsresten (42, 31) und endlich schwere fortschreitende und rezidivierende Infektionen (27, 30, 26 und 40, 28?).

3. Zweifellos zeigt die Knochenspirochätose hier noch eine Systemausbreitung, aber im einzelnen machen sich Unregelmäßigkeiten bemerkbar: Die Stufenfolge der einzelnen Knochen wird unregelmäßiger und ist nicht mehr allein vom Wachstumstempo abhängig; an den disponierten Stellen macht sich eine Neigung zu lokaler Begrenzung der Spirochätose geltend.

An älteren Säuglingen und Kindern war mein Material spärlich, ich habe hier nur rückgängige Infektionen beobachtet (43, 44).

4. Die Knochenspirochätose im Rahmen der Gesamtspirochätose.

Die Knochen gehören zu den für die Spirochätenansiedlung disponiertesten Organen. Dies kommt am meisten bei den fötalen Formen

der angeborenen Syphilis zum Ausdruck, indem hier das Knochensystem so gut wie stets hervorragenden Anteil an der Spirochätose des Körpers nimmt. Im Säuglingsalter geht diese Knochendisposition zurück; immerhin sind die Knochen öfters neben der Haut und Schleimhäuten das einzigst beteiligte Organ (z. B. 36). Auch im einzelnen Knochenorgan macht sich wie in anderen Organen, z. B. ganz ausgesprochen in der Leber, nach der Geburt eine zunehmende Neigung zu nur herdförmiger Ausbreitung der Infektion bemerkbar. Diese Erscheinung leitet von der angeborenen Syphilis über zu der erworbenen. Die Ursache scheint darin zu liegen, daß der Spirochäteninfektion, ehe sie ausgedehnteren Boden gewann, frühzeitiger durch eine Gewebsreaktion entgegengetreten wird, d. h. es macht sich hier bei der Säuglingssyphilis eine Bodenumstimmung bemerkbar. Die Besonderheit der kongenitalen Syphilis — die diffuse Verbreitung der Spirochäten — verwischt sich hier infolge erhöhter Reaktionskraft im zunehmenden Säuglingsalter. In manchen anderen Organen, z. B. Haut, Schleimhäute, vielleicht auch im Hoden[1]) tritt bei Säuglingen eine Dispositionssteigerung gegenüber der Fötalsyphilis auf, Hochsinger will dies mit entwicklungsgeschichtlichen Gründen erklären, indem der sich entwickelnde Drüsenapparat der Haut einen besseren Boden für die Spirochätenansiedllung abgebe.

Während bei der fötalen Syphilis im ganzen die einzelnen Organe dem gleichen Infektiontypus zeigten, findet man bei Säuglingen eine größere Selbständigkeit der einzelnen Organsysteme gegenüber der Infektion, man beobachtet gelegentlich verschiedene Infektionstypen in verschiedenen Organen in einem rückgängige, in einem anderen fortschreitende oder rezidivierende Prozesse.

5. Theorie der Knochenspirochätose und ihre Bedeutung für die Auffassung der angeborenen Syphilis.

Überblicken wir die bisherigen Resultate von der Knochenspirochätose bei der angeborenen Frühsyphilis, so bedürfen zwei Haupttatsachen einer besonderen Erklärung 1. Die besondere Neigung des Knochenorgans zur Infektion 2. die besondere Verteilung des Erregers innerhalb des Knochens. Gehen wir von der 2. aus, so ist kein Zweifel, daß das Blutgefäßsystem die Verbreitung bringt, daß aber die Vermehrung außerhalb der Blutbahn in den Gewebsspalten erfolgt. In diesen sehen wir die Vermehrung dort besonders stark, wo die lebhaftesten Wachstums- und damit Stoffwechselvorgänge vor sich gehen, das sind die Wachstumszonen. Für das besonders lebhafte Längenwachstum der Röhrenknochen ist es die Ossificationszone und hier die primäre Markraumschichte, die absteigenden Äste der Knorpelkanäle in der Wuche-

[1]) Siehe Graff, Inaug.-Diss. Heidelberg 1920, Hodenspirochätose und histologische Gewebsreaktion bei kong. Frühsyphilis.

rungsschichte und die Knochenhaut von der Ossificationsgrube bis zur primären Markraumzone, für das geringere Dickenwachstum ist es das Periost im allgemeinen, besonders seine Cambiumschicht; dies sind die Stellen größten Spirochätenreichtums. Ich möchte dabei nicht in der Hyperämie allein, im Wachstumsafflux (Hochsinger), sondern in der Gesamtheit der chemischen Umsetzungen bei den Wachstum- und Entwicklungsvorgängen das Wesentliche der besonders günstigen Bedingungen für die Spirochätenvermehrung erblicken. Besondere fötale Stoffwechselvorgänge für die Erklärung der starken Bevorzugung des Knochensystems beim Foetus anzunehmen, wie dies Thomsen tut, scheint mir nicht nötig, sondern die besondere Lebhaftigkeit des Knochenwachstums in der Fötalzeit scheint mir zur Erklärung auszureichen. Ein Ausdruck der Wachstumsstärke ist nach Wieland die Ausdehnung des physiologischen Osteoid, und diese fand er fötal viel stärker als postfötal. Also Entwicklung und Wachstum sind die Faktoren, die ursächlich für die starke Spirochätenvermehrung und die nachfolgende Erkrankung im Vordergrund stehen. Daher zeigt das in der Fötalzeit am lebhaftesten wachsende Knochengerüst dort seine besondere Organdisposition, die in der Säuglingszeit im allgemeinen nachläßt. So finden wir auch das Verständnis für die Tatsache, daß die rasch und frühzeitig wachsenden Knochen stärker an Infektion und Erkrankung beteiligt sind als die langsam wachsenden und sich später entwickelnden Knochen, z. B. der Femur stärker als die Phalangen, Becken usw.

Diese Verhältnisse machen sich auch in anderen Organen bemerkbar, so ist z. B. in der Nebenniere die Wachstumszone, die äußere Rinde, fötal stets stärker spirochätendurchsetzt als das Mark. Postfötal ist das Nebennierenwachstum im allgemeinen geringer, und es stellen sich besondere Umbildungsvorgänge in der inneren Rindenschichte ein, hier ist nun die Organdisposition für die Spirochätenansiedlung ausgesprochen geringer und ich fand hier das Mark öfters stärker beteiligt als die Rinde. Auch im Ovar sehen wir die rascher wachsende Rinde stärker spirochätendurchsetzt als das Mark. Die Leber, das frühest und intrafötal oft stärkst spirochätenbefallene Organ, zeigt ein besonders kräftiges fötales Wachstum; hierin möchte ich, nicht wie Levaditi meinte, in der besonderen Art der Blutversorgung, indem die Leber zuerst das spirochätenhaltige Nabelvenenblut empfängt, die Ursache ihrer Spirochätendisposition im Fötalleben erblicken. Postfötal tritt diese Leberdisposition ja dann stark zurück. Möglicherweise hängt der oft fleckförmige Charakter der Spirochätenlokalisation im Säuglingsalter (z. B. Leber und Lunge) mit lokalem stärkerem Wachstum zusammen. Vielleicht deuten manche noch unklare Organdispositions- und Verteilungsverhältnisse von Spirochäten auf noch ungeklärte Wachstums-

vorgänge. Auch umgekehrt sehen wir, dort, wo wenig Umsetzungsvorgänge stattfinden, wie im Fettgewebe, eine mangelnde Neigung zur Spirochäteneinnistung. Auch der Organdispositionswechsel zwischen Foetal- und Säuglingszeit, wie wir ihn in gegensätzlicher Weise in der Leber gegenüber dem Hautorgan sehen, wird durch die Verschiedenheit der Wachstums- und dabei vorgehende Stoffwechselvorgänge dem Verständnis näher gerückt. Diese Auffassung der Ursache der Spirochäteneinnistung und der ihr folgenden Lokalisation der syphilitischen Erkrankungen stimmt in vielen überein mit Hochsingers entwicklungsgeschichtlicher Theorie. Doch glaube ich, daß der zugrunde liegende Kern etwas anders ist und nicht nur bei der Entwicklung und Wachstum, sondern auch bei anderen Gelegenheiten wirksam wird. So werden auch andere Faktoren die Lebhaftigkeit des Umsatzes in den Saftspalten, herbeiführen können, die die Spirochätenwucherung begünstigen. So äußere Reize, z. B. die physiologische Inanspruchnahme und Abnützung von Haut und Schleimhäuten im extrauterinen Leben, weiter Traumen mit den ihnen folgenden reaktiventzündlichen Gewebsvorgängen. Ähnliche Vorgänge denke ich mir auch für die Spirochätenlokalisation der erworbenen Syphilis von maßgebender Bedeutung. So könnte der großartige Neubildungsvorgang der Placentabildung und Gebärorganvergrößerung in der Schwangerschaft eine Anlockung von spärlich im Körper vorhandenen Spirochäten bewirken. So käme eine ausschließliche Placentalokalisation der Spirochäten bei den scheinbar gesunden, aber Wassermann + Collesmüttern zustande, wodurch die so regelmäßige Infektion ihres werdenden Keimes uns verständlicher wird. Beneke[1]) findet eine sichere Beziehung zwischen der Syphilislokalisation und eigenartig mechanischen Beanspruchungen bei der Aortitis syphilitica, wobei die durch Zerrung beförderte Lymphzirkulation eine wesentliche Rolle für die Spirochätenlokalisation spielen könnte.

Kurz wir sehen bei dem sich entwickelnden Foetus und Neugeborenen eine Summe von Bedingungen in den verschiedenen Organen, die die Spirochäteneinnistung und Vermehrung begünstigen, dazu kommt, je weiter wir foetalwärts zurückgehen, eine desto geringere spirochätenzerstörende Reaktionfähigkeit der Gewebe. In dieser besonderen Bodenbeschaffenheit möchte ich die wesentliche Ursache der Eigenart und Schwere der angeborenen Syphilis gegenüber der erworbenen erblicken.

Die zweite Besonderheit der angeborenen Syphilis, die Art der Invasion des Syphiliserregers, scheint nicht von Bedeutung für ihre Eigenart zu sein. Von den verschiedenen Übertragungsmöglichkeiten kommt der placentare Übergang, der durch Fälle von bei der Konzeption noch gesunden Erzeugern und einer Infektion der Mutter und dadurch des Fötus erst im Laufe der Schwangerschaft bewiesen ist, nach der

[1]) Münch. med. Wochenschr. 1919, S. 1463.

heute vorherrschenden Meinung[1]) wohl ausschließlich für die Entstehung der angeborenen Syphilis in Frage. Eine solche Invasion des Virus von der Blutbahn (ohne Primäreffekt) hat nun weder bei der experimentellen Syphilisforschung, noch bei den spärlich vorliegenden klinischen Zufallsinfektionen am erwachsenen Menschen durch Stichverletzungen[2]) zu einem besonderen Verlauf der Syphilis geführt.

6. Die Mischinfektion.

Je weiter wir uns vom intrauterinen Leben entfernen, um so mehr ist Gelegenheit zur Sekundärinfektion geboten, die auf dem durch die Syphilis geschwächten Boden besonders gedeiht. Auch das Knochensystem ist daran beteiligt, wofür auch bei meinen Untersuchungen sich zahlreiche Beispiele finden. Streptokokken, Staphylokokken, Pneumokokken, Colibacillen ließen sich teils in agonaler Verbreitung im Blutgefäßsystem, teils in vitaler Festsetzung und Mitwirkung an den pathologischen Veränderungen beobachten (z. B. Fall 26 eitrige Epiphysenlösung in der Rippe).

II. Die angeboren-frühsyphilitischen Knochenerkrankungen in ihren Beziehungen zum Syphiliserreger.

1. Das Verhältnis von Spirochätose und Gewebsreaktion.

Die Ausbreitung und Stärke der Syphilisspirochätose des Knochensystems lassen keinen Zweifel, daß wir die Knochenerkrankungen als örtliche Gewebsreaktion auf die hier vorhandenen Syphiliskeime betrachten müssen.

Allerdings sehen wir, daß ähnlich wie in anderen syphilitischen Organen, keine völlige Übereinstimmung zwischen der Spirochätose und der Gewebsreaktion besteht. Wenn wir zwar im allgemeinen feststellen können, daß sich die Spirochäten vornehmlich an den Stellen finden, an denen erfahrungsgemäß Erkrankungsprozesse eintreten, so lassen sich doch zwei extreme Befunde bei der Syphilis feststellen:

1. Es gibt Fälle, wo Spirochätenzahl und Sitz in einem direkten Verhältnis zur Gewebsveränderung steht.

2. Es gibt andere Fälle, wo Spirochätenzahl und Reaktionsstärke geradezu das entgegengesetzte Verhältnis zeigen. Versé hat zuerst sich dahin ausgesprochen: die Spirochäten finden sich am meisten im unveränderten Organ, bei Eintreten der Reaktion verschwinden, bei ausgesprochener Reaktion fehlen sie.

Aus meinen Erfahrungen heraus möchte ich einen vermittelnden Standpunkt einnehmen.

---

[1]) cf. Rietschel, Das Problem der Übertragung der kong. Syphilis. Ergebn. der inneren Medizin und Kinderheilkunde **12**, 160. 1913.

[2]) Siehe Finger, in seinem Handbuch der Geschlechtskrankheiten. **2**, 918. Wien 1912.

Drücken wir schematisch das An- und Abschwellen einer typischen Spirochätose kurvenmäßig aus (a—b), wobei die Abscisse die Zeit, die Ordinate die Stärke der Spirochätose ausdrückt, und ebenso die Gewebsreaktion, wobei A den Beginn, B die bleibenden Stigmata bezeichnen soll, so verlaufen die Kurven hintereinander. Es kommt also darauf an, zu welchem Zeitpunkt wir untersuchen, um Fälle vom ersten oder zweiten Typus zu finden. Dieses „Nachhinken der Gewebsreaktion" a—A ist nun nach dem Grad der Reaktionsfähigkeit verschieden, es entspricht der lokalen Inkubationszeit. Das Reaktionsvermögen wechselt nach dem Alter der Infizierten, nach dem Alter der Infektion, vielleicht ist es auch noch individuell verschieden, jedenfalls ist es bei frühfötaler Syphilis recht gering. Bei der Gewebsumstimmung in der Tertiärsyphilis sehen wir verstärkte Lokalreaktion mit einer Verringerung dieser örtlichen Inkubationszeit verknüpft. Manche syphilitische Veränderungen sind übrigens nur noch End- oder Narbenstadien der vorangegangenen syphilitischen Entzündung und daher spirochätenfrei (z. B. Fälle von Lebercirrhose bei der Frühsyphilis).

Eine der Ursachen dieser nachhinkenden Gewebsreaktion möchte ich darin erblicken, daß erst eine gewisse Spirochätenquantität die Reaktion auslöst. Vielfach kann man einzelne oder mehrere wohl erhaltene Spirochäten in oder an intakten Zellen liegen sehen, wobei die Funktion deutlich weiter läuft, beispielsweise die Spirochäten an den Osteoblasten bezw. Knochenkörperchen. Einmal sah ich bei einer weißen Pneumonie in den Knorpelzellen Spirochäteneinschlüsse in erheblichem Abstand vom Perichondrium bei freier Knorpelgrundsubstanz. Diese können doch nur bei der Fortentwicklung der Perichondriumzellen zu Knorpelzellen soweit vorgerückt sein, denn die intakte Knorpelgrundsubstanz ist für Spirochäten unwegsam. Aus solchen Beobachtungen einer Art Symbiose von Spirochäten und intakten Gewebszellen heraus komme ich zum Schluß, daß es vorwiegend der Spirochätenzerfall ist, der natürlich bei einer größeren Spirochätenmenge auch reichlicher sein wird, der erst die Gewebsreaktion auslöst. In der Tat sehen wir die heftigsten Reaktionen in Form akuter Entzündungsvorgänge mit Bildung miliarer Abszeßchen (sog. miliare Gummata) beim Zerfall größerer Spirochätenconglomerate (der Centren s. Abb. 7).

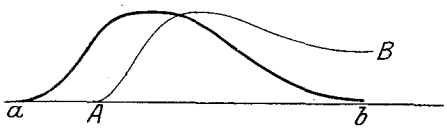

Abb. 13.

Wir können also das Verhältnis von Spirochätose und Gewebsreaktion dahin zusammenfassen, daß dafür die Spirochätenmenge und ihr Zerfall einerseits, die Reagibilität der Gewebe andererseits ausschlaggebend sind.

Darnach finden wir auch am Knochen, daß entsprechend der größten Spirochätenmenge die Gewebsreaktion am ausgesprochensten ist.

1. an der Knorpelknochengrenze — als Osteochondritis syph. cong.,
2. an den Knochenhäuten von der Ossifikationsbucht ab über die ganze Ausdehnung des Periostes — als Periostitis syph. cong.

AA) Die Osteochondritis syphilitica ((Epiphysitis).

Wegner hatte drei Erscheinungsformen unterschieden, die er als aufeinanderfolgende Stadien auffaßte. Neuerdings werden (z. B. von M. B. Schmidt, Thomsen) die beiden ersten zweckmäßig zusammengefaßt, da sie doch nur verschiedene Grade eines gleichartigen Prozesses darstellen und ihre Abgrenzung meist recht willkürlich und verschieden gezogen wird. Dieser Frühform wird das Wegnersche dritte Stadium als andere (Spät-)Form gegenübergestellt; das wesentlich Neue dabei ist das Auftreten eines pathologischen Granulationsgewebes an der Epidiaphysengrenze.

a) Die Frühform der Osteochondritis — Osteochondritis passiva. (Wegners I. und II. Stadium).

Diese Form ist wesentlich charakterisiert durch eine mangelhafte Knochenanbildung in der subepiphysären primären Markraumzone, während die Eröffnung des verkalkten Wucherungsknorpels durch Gefäßsprossen vom Knochenmark aus regelmäßig weiter geht, und andererseits die provisorische Knorpelverkalkung sich nicht nur unbehindert, sondern sogar in verstärktem Maße vollzieht. Dadurch bleiben die bei der Eröffnung der Knorpelkapseln übrigbleibenden Knorpelgrundsubstanzreste als netzig verbundene Pfeiler (das Kalkgitter Schmidts) abnorm lange erhalten, und die sich normalerweise anschließenden Spongiosabälkchen sind infolge der geringen osteoblastischen Tätigkeit nur dürftig entwickelt. Es sind gewissermaßen Prozesse, die sich normal zeitlich zusammen vollziehen (Knorpeleröffnung, Knochenanlagerung) zeitlich auseinandergezogen; die Ossificationsgrenze ist gleichsam wie der Tubus eines Mikroskops ausgezogen. Dagegen zeigt der ganze Ossificationsvorgang in allen Einzelheiten und an den verschiedenen Ossificationen — wie besonders Béla ausführte — einen typischen Ablauf.

Die drei Hauptkaraktere dieser Osteochondritisform sind also: überbreite Knorpelverkalkung, Kalkgitter, mangelhafte subchondrale Spongiosa (Abb. 14/15). Die beiden letzten Erscheinungen beruhen auf einer Störung der osteoblastischen Tätigkeit, die sich in einem mehr oder minder großen Mangel der Osteoblasten (Waldeyer und Köbner), in einem daraus folgenden Defekt der ersten noch unverkalkten Knochenanlagerung, des physiologischen Osteoids (Wieland) in einer Dürftigkeit und Verspätung der fertigen, verkalkten Knochentapeten an den Knorpelpfeilern zum Ausdruck kommt. Ferner zeigt

auch die subchondrale Spongiosa dünnere und dürftigere Bälkchen und enthält weiterhin als normal Reste von verkalkter Knorpelgrundsubstanz.

Diese Verringerung der osteoblastischen Tätigkeit können wir auf die lokale Spirochätenwirkung zurückführen; schon früher ist ja ein-

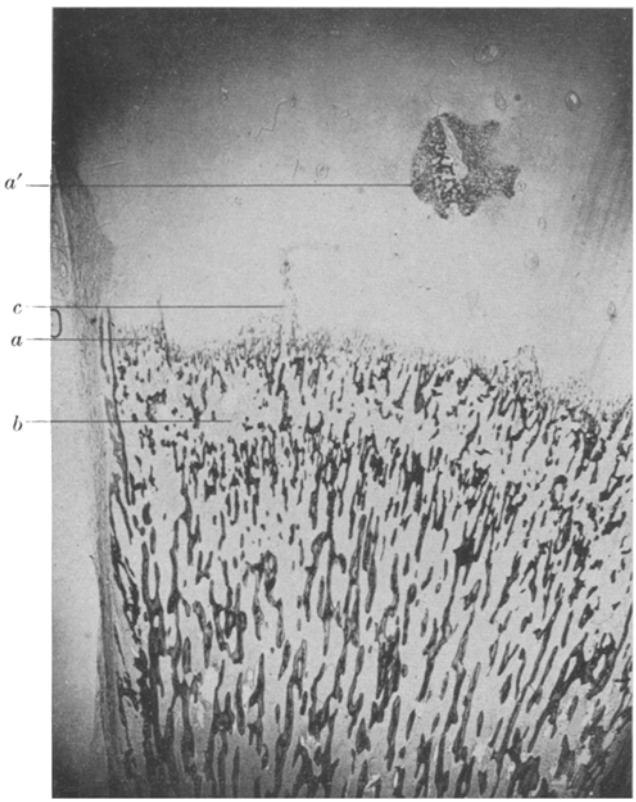

Abb. 14. Fall 6. Unterer Femur. Osteochondritis I, „passiva". *a* = Kalkgitter; *a'* = Kalkgitter des Epiphysenkerns; *b* = mangelhafte, subchondrale Spongiosa; *c* = absteigender Ast eines Knorpelkanals mit zackig aufsteigender Knorpelverkalkung.

gehend auf die innige Beziehung der Spirochäten zu den Knochenbildungszellen und Knochenkörperchen hingewiesen worden. Da in dieser Schädigung das wesentliche dieser Osteochondritisform liegt, möchte ich vorschlagen, diese für Totgeburten und Neugeborene typische Frühform als „passive" Osteochondritis zu bezeichnen.

Ein anderer Teil der Erscheinungen beruht auf Störungen im Knorpel. Hierher gehört zunächst die abnorm ausgedehnte, stärkere und unregel-

mäßige Knorpelverkalkung; da diese gegen die Stellen übermäßiger Vascularisation, die Knorpelmarkkanäle und das Perichondrium, zackig knorpelwärts emporsteigt, darf man eine von dort ausgehende Störung annehmen, und gerade hier ist ja das Syphilisvirus vorhanden. Die oft

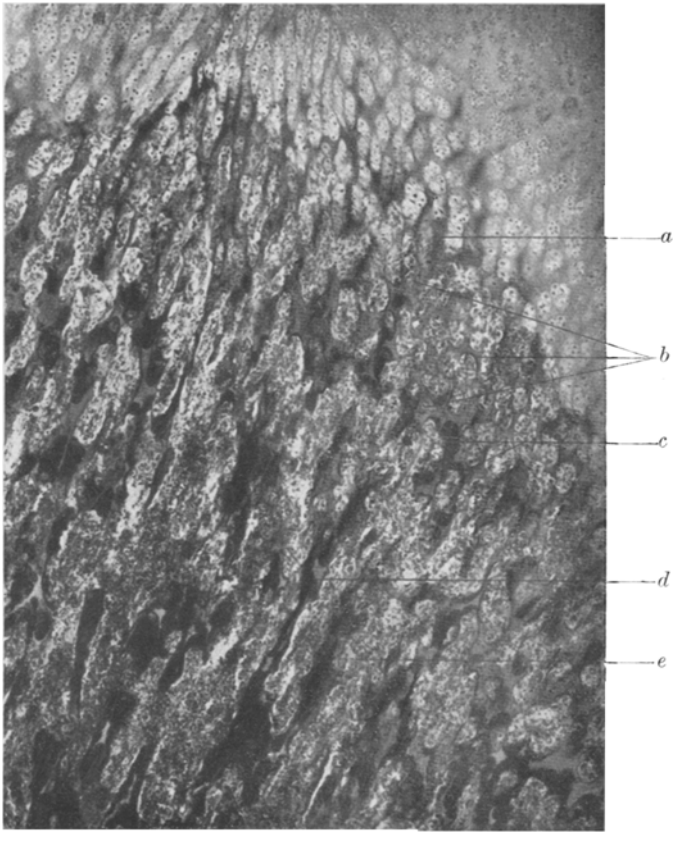

Abb. 15. Oberer Femur. Osteochondritis I, „passiva". (Mittlere Vergrößerung 1 : 44.) *a* = großzellige Knorpelwucherungszone in provisorischer Verkalkung; *b* = Kalkgitterschicht (grau); *c* = verspätete, verminderte Knochenanlagerung (schwarz); *d* = Spongiosabälkchen mit Knorpelgrundsubstanzresten (hell); *e* = normales Zellmark.

deutlich wahrnehmbare Hyperämie in den Knorpelkanälen erscheint so als eine Reaktion auf das Virus und ist wohl die Vorbedingung der übermäßigen Knorpelverkalkung. Bei stärkerem Grade der Reaktion finden wir dann eine Zellvermehrung im Inhalt der Knorpelkanäle, eine vorzeitige und meist geflechtartig gebaute Knochenneubildung im Innern und der Wand ihrer absteigenden Äste, eine Verbreiterung der Kanäle auf Kosten der benachbarten Knorpelgrundsubstanz und eine

chemische Umwandlung der anstoßenden Grundsubstanz, die sich durch abnorme Färbbarkeit, ähnlich der des Osteoids, äußert. Unter dieser stärkeren Hyperämie kommt es in der Regel zu einer verstärkten Knorpelproliferation; in selteneren Fällen, wahrscheinlich unter dem Einfluß einer Schädigung des Knorpels durch die dann oft reichlicher vorhandenen Spirochäten, zu einer Verkümmerung der Knorpelwucherung, einer Art Knorpelhypoplasie. Stärkere Schädigungen, etwa gar Nekrosen des Knorpels, habe ich dagegen selbst nie beobachtet (im Gegensatz zu Hochsinger).

Die Lentzsche Querlinie im Grenzgebiet des Säulen- und hypertrophischen Knorpels, die durch Abplattung der Knorpelzellen und eine Auffassung der Grundsubstanz zustande kommt, sah ich nur gelegentlich. Sie könnte auf einer Kompression der Proliferationsschicht durch das Einspringen eines stark verkalkten, vom Perichondrium der Encoche ausgehenden Verknöcherungsstreifens beruhen (Wieland, Lit. 121, S. 234).

Wir kommen also zum Schlusse, daß die bei der passiv-reaktiven Form der Osteochondritis zu beobachtenden Erscheinungn in der lokalen Spirochätenverteilung und ihren Folgen Erklärung finden.

In der Pathologie der Osteochondritis scheint mir folgende Erscheinung besonders beachtenswert. Diese passive Frühform der Osteochondritis kommt besonders frühzeitig, schon gegen das Ende des 5. Fötalmonats, vor und ist besonders bei Totgeburten oft das einzige und daher diagnostisch so bedeutungsvolle Symptom der Krankheit, trotzdem ja auch in den anderen spirochätendisponierten Organen eine ebenso schwere Spirochätose sich findet. Diese Tatsache wird daraus verständlich, daß wir beim Knochen in den Folgen der Osteoblastenschädigung an der endochondralen Ossificationszone ein so feines Reagens für „passive Störungen" durch die Spirochäten haben, während solche in den anderen Organen morphologisch nicht zum Ausdruck kommen Andererseits verstehen wir, daß die bindegewebig präformierten Knochen trotz eventuell gleicher Spirochäteninfektion nicht entsprechende Reaktionen zeigen können, sondern in dieser Krankheitsphase mit passiver Reaktion noch unverändert erscheinen.

b) Die Spätform der Osteochondritis — Osteochondritis activa (Wegners III. Stadium).

Diese andere Form der Osteochondritis ist gekennzeichnet durch das Auftreten eines Granulationsgewebes an der Epidiaphysengrenze. Dieses Gewebe, das schon Waldeyer und Köbner, Taylor, weiterhin Heubner, Schmidt, Hochsinger u. a. als spezifisch aufgefaßt haben, ist in der Tat, wie aus Spirochätenverbreitung und Zahl hervorgeht, die örtliche Reaktion des Gewebes auf den Erreger; ich möchte daher vorschlagen, diese Form als „aktive" Osteochondritis zu bezeichnen.

Während die passive Osteochondritis eine dem endochondral wachsenden Knochen allein eigentümliche frühsyphilitische Erkrankung darstellt, entspricht die aktive Osteochondritisform in ihrem Wesen dem Typus der frühsyphilitischen Erkrankung, wie er auch in den anderen Organen, z. B. den großen inneren Drüsen (Leber, Lunge, Pancreas usw.) zum Ausdruck kommt; es handelt sich um einen diffusen, proliferierenden Entzündungsprozeß des mesenchymalen Gewebes auf Kosten des Parenchym. Ein für das weitere Schicksal wichtiger Unterschied liegt in der Beschaffenheit des Parenchyms: In den drüsigen Organen ist dieses anderer, epithelialer Natur, das Parenchym des Knochens, die spezifisch differenzierten Markzellen und die Osteoblasten mit ihren Produkten, stammt in letzter Linie von der gleichen mesenchymalen Matrix wie das Granulationsgewebe.

aa) Der Charakter des Granulationsgewebes.

Die Beschaffenheit dieses Granulationsgewebes ist auch im Knochen recht wechselnd. Konstant ist das Schwinden der spezifischen Knochenmarkszellen, des Zellmarks; je nach der Heftigkeit des Prozesses überwiegen kleine lymphoide Zellen untermengt mit einzelnen polynucleären Leukocyten, oder es treten lockere Sternzellen oder dichter gefügte Spindelzellen mehr hervor, die häufig besonders perivasculär angeordnet sind als adventitielle Zellwucherung; dagegen findet man keine Endarteritis. Die Vascularisation pflegt reichlich und unregelmäßig zu sein. In vorgerückteren Stadien tritt zunehmende Collagenfaserbildung auf.

Sonstige Exsudation, wie Fibrin, fehlt in unkomplizierten Fällen meist. Öfter sieht man in akuten Fällen miliare absceßähnliche Leukocytenansammlungen, eine Form der Miliarsyphilome, wie man sie auch in anderen schwer veränderten Organen häufig trifft. Stärkere makroskopisch erkennbare Eiterung sind Zeichen einer komplizierenden Mischinfektion (z. B. Fall 26). Regressive Metamorphosen, fettiger Zerfall, Nekrosen kommen nur in geringer Ausdehnung evtl. auch als miliare Herde vor, doch sind sie nie so hochgradig, daß sie makroskopisch zum Ausdruck kommen.

Das Knochengewebe erleidet innerhalb dieses Granulationsgewebes starken Schwund. Daran ist neben fehlender Apposition die lakunäre Erosion stark beteiligt, vielfach sind die Spongiosabälkchen und die inneren Rindenschichten dicht mit Erosionslücken und darin gelegenen Riesenzellen besetzt und stark reduziert, auch fern von den Knochenbälkchen können osteoklastische Riesenzellen im Granulationsgewebe zerstreut sein. Andererseits trifft man im Granulationsgewebe auch ganz unregelmäßig gestellte neue Knochenbälkchen, die meist geflechtartigen Bau haben und faserig mit der Nachbarschaft zusammenhängen; solche

geflechtartige Anlagerungen sieht man besonders bei rückgängigen Prozessen auf den alten lamellösen Spongiosaresten.

bb) Sitz und Ausdehnung.

Das Granulationsgewebe ist in der Lage und Ausbreitung in den einzelnen Fällen recht verschieden. Vielfach nimmt es die ganze Breite unter der Epiphyse in schmälerer oder breiterer Zone ein (Abb. 16), in anderen Fällen dehnt es sich nur streckenweise subchondral aus, seltener allein in den axialen Teilen, häufiger im Periostepiphysenwinkel ein-

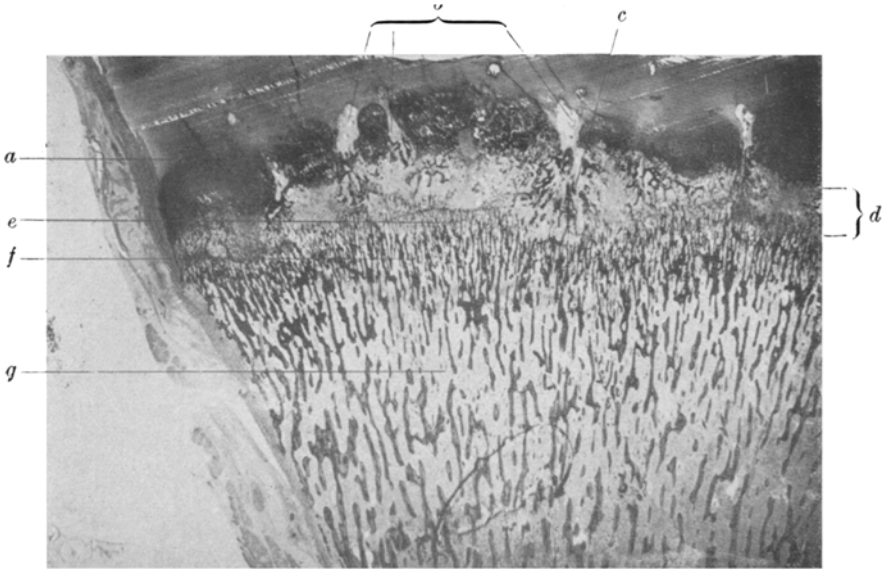

Abb. 16. Fall 10. Unterer Femur. Granulationsgewebsbildende „aktive" Osteochondritis. *a* = proliferierender Säulenknorpel; *b* = absteigende Äste der Knorpelkanäle; *c* = pathologische geflechtartige Knochenanbildung im Knorpelmark; *d* = pathologische Granulationszone im Knorpel; *e* = übermäßig verkalkter großzelliger Knorpel: *f* = Kalkgitter; *g* = mangelhafte Spongiosa.

oder beidseitig (Abb. 23); diese umschriebene Form trifft man wesentlich bei Säuglingen. Vielfach erstreckt sich das pathologische Gewebe weit in die Diaphyse hinein; solche osteomyelitische Prozesse können auch für sich, unterhalb der subchondralen Zone, auftreten, teils mehr diffus, teils mehr in Form knotiger Herde.

cc) Histogenese.

Dieses subchondrale Granulationsgewebe hat M. B. Schmidt im Gegensatz zu der vorher herrschenden Meinung nicht als eine Leistung des Knochenmarks, sondern des vom Perichondrium abstammenden Knorpelmarkes bezeichnet und damit manche frühere Beobachtung

über Chondritis syphilitica cong. dem Verständnis näher gebracht. Auch meine Beobachtungen lieferten Bestätigungen der Schmidtschen Befunde. Die Knorpelkanäle dringen, wie Schmidt ausführt, in Stufen vom Perichondrium in den Knorpel ein, wobei die der Wucherungsschicht Nächsten senkrechte Äste in den Proliferationsknorpel senden. Ihr Mark zeigt unter dem Einfluß der dort vorhandenen Spirochäten eine Umwandlung in zellreiches Granulationsgewebe, mit der Fähigkeit, geflechtartigen Knochen anzubilden; durch dieses Gewebe wird unter Mitwirkung erodierender Capillaren die benachbarte Knorpelgrundsubstanz erweicht und aufgelöst, die Knorpelkanäle verbreitern sich so und confluieren zu einer einheitlichen Granulationsschicht, wodurch große Defekte im Proliferationsknorpel entstehen, so daß es schließlich zu einer Stillegung der gesamten Knorpelwucherung kommt.

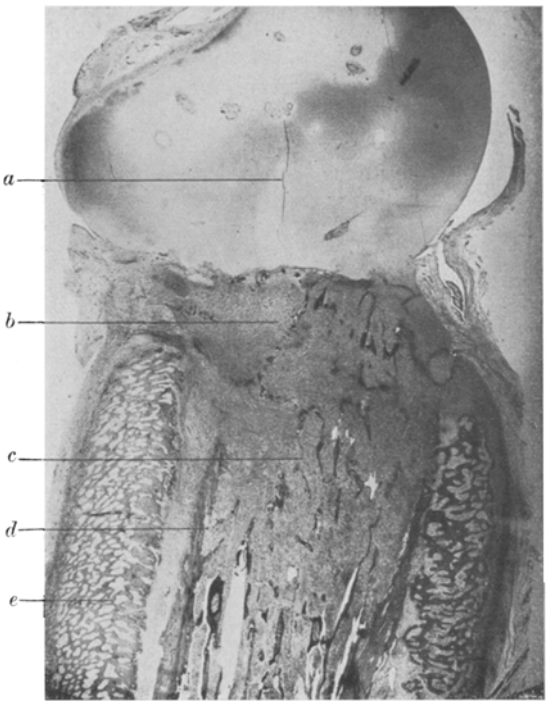

Abb. 17. Fall 30. Unterer Humerus sagittal. Schwere Osteochondritis mit Epiphysenlösung und Periostitis. *a* = gelöste, abgeknickte Epiphyse ohne Knorpelwucherungsschicht; *b* = chondrales epiphysenlösendes Granulationsgewebe; *c* = osteomyelitisches, rarefizierendes Granulationsgewebe; *d* = alte Rinde; *e* = periostitische Knochenneubildung.

Abb. 16 gibt ein gutes Beispiel dieser Art. Man sieht in der dunkel gefärbten Proliferationsschicht des Knorpels *a* die zungenförmigen, absteigenden, verbreiterten Knorpelkanäle *b*, darunter das durch Konfluenz entstandene subchondrale Granulationsgewebe *d*, durchsetzt von pinselförmig aus den Gefäßkanälen ausstrahlender pathologischer Knochenneubildung *c*. Weiter knochenwärts trifft man noch Teile der großzelligen Knorpelwucherungsschicht mit stärkerer provisorischer Verkalkung *e*, das völlig geschlossene Kalkgitter *f*, das das Knochenmark noch völlig von diesem chondralen Granulationsgewebe abschließt (es liegt also ein noch früheres Stadium vor, als es das Beispiel Schmidts in Aschoffs Lehrb. Bd. 2, S. 243, Nr. 161 gibt, wo die Granulationsschicht bereits direkt in die Kalkgitterschicht sich hineinschiebt. In solchen Fällen ist es klar, daß dies Granulationsgewebe sich auf Kosten des Knorpels und ohne Mitbeteiligung des Knochenmarkes entwickelt hat. Die Fälle in der Literatur von

„Verdoppelung der Ossifikationslinie" verdanken solchen Vorgängen ihre Entstehung.

Indem die Ossification vom Knochenmark knorpelwärts fortschreitet, erreicht das empordringende Knochenmark die pathologische chondrale Granulationsschicht und ihre Gefäße verbinden sich mit den perichondralen Ästen. So grenzt dann ruhender Knorpel einerseits und das (evtl. selbst pathologische) Knochenmark andererseits an diese krankhafte chondrale Bindegewebsschicht an (s. Abb. 17).

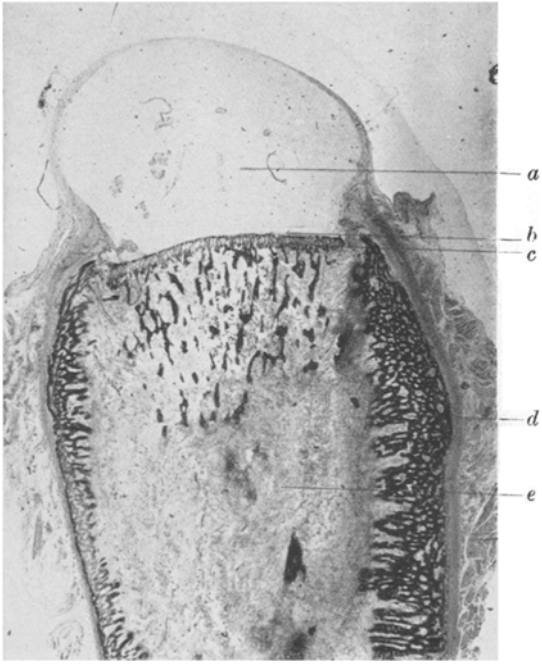

Abb. 18. Fall 30. Oberer Radius. Schwere epiphysenlösende Osteochondritis und Osteomyelitis mit periostitischer Knochenauftreibung. *a* = gelöste Epiphyse; *b* = Lösungsspalte; *c* = Kalkgitterschicht; *d* = callöse Periostitis; *e* = rarefizierende Osteomyelitis.

Thomsen erscheint diese Auffassung zu einseitig. Er möchte die pathologische Granulationsschicht von dem (dabei nie unverändertem) periostalen Gewebe ableiten. Ich glaube, daß es nach obigen Bildern sicher ist, daß das chondrale Granulationsgewebe sich am Aufbau wesentlich beteiligt. Daß aber andererseits auch ganz gewiß das Knochenmark selbst, unter dem Einfluß des dort vorhandenen Virus sich in Granulationsgewebe umwandelt, geht schon daraus hervor, daß dieses weit in die Markhöhle hinabsteigt (Abb. 17), und ferner daraus, daß auch selbständige osteomyelitische Herde dort auftreten, was übrigens Schmidt auch nie bestritten hat. Aber es ist meiner Ansicht nach weder nötig noch beweisbar, daß dieses osteomyelitische Gewebe periostalen Ursprungs ist. Wie das Periost reagiert auch das mesenchymale Knochenmark auf die hier vorhandenen Spirochäten durch eine selbständige Entzündung und Granulationsgewebsbildung. Später, wenn inzwischen nicht nur die Spongiosa, sondern auch die alte Rinde weitgehend durch Rarefikation verschwunden ist, hängt dann das periostale, diaphysäre und chondrale Granulations-

gewebe schließlich allseitig zusammen (s. Abb. 17). Auf die sich jetzt einstellende periostale Knochenneubildung sei später eingegangen.

Andererseits gibt es auch Fälle, namentlich bei Säuglingen, wo das Granulationsgewebe so gut wie ausschließlich osteomyelitischer Natur ist (s. Abb. 18/19); in diesen Fällen sehen wir ausgedehnte diaphysenwärts noch sich steigernde osteomyelitische Prozesse, die die Spongiosa

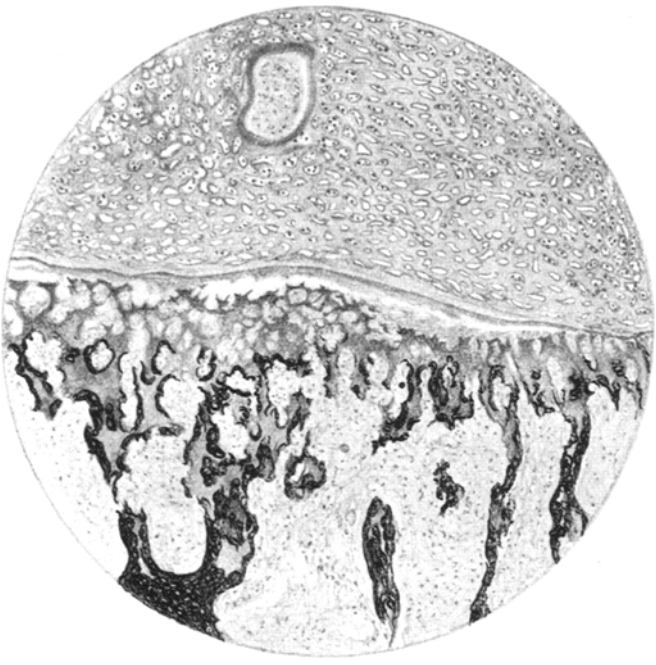

Abb. 19. Fall 30. Aus oberem Radius. (Zeiss A, Comp. oc. 4.) Ausschnitt aus 21: oben ruhender Knorpel mit kleinem Knorpelkanal, gegen Lösungspalte zerfasert, kernlos. Dann Kalkgitterschicht mit verspäteter, spärlicher Knochenapposition (dunkel), darunter pathologisches, locker spindelzelliges Mark.

und die Corticalis zum Schwund brachten. Während in einigen Fällen der Knorpel deutlich an der Entzündung teilnimmt durch eine Verbreiterung der Kanäle und Auflichtung der umgebenden Grundsubstanz, sehen wir bei Abb. 18 ein geschlossenes Kalkgitter knorpelwärts den Abschluß bilden, darüber fehlt jedes Granulationsgewebe im Knorpel, jedoch zeigt dieser hypoplastische Prozesse, es ist zum Stillstand der Knorpelwucherung gekommen, aber ohne daß eine Verbreiterung der Knorpelkanäle nachzuweisen wäre. In solchen Fällen ist der Name einer Osteomyelitis mehr gerechtfertigt als der der Osteochondritis. (Fälle dieser Art haben offenbar auch Lienhardt vorgelegen).

dd) Auffassung.

Dieses subchondrale Granulationsgewebe wird recht verschieden aufgefaßt und bezeichnet. Wenn es auch als Produkt der lokalen Viruswirkung und damit seine Spezifität heute wohl allgemein anerkannt ist, wird es häufig, namentlich wo leichte regressive Metamorphosen gefunden werden oder wo es in tumorähnlicher Herdform auftritt, als „gummös" bezeichnet. Das Wesen dieses frühsyphilitischen Granulationsgewebes ist aber, wie besonders Hochsinger und Thomsen betonen, die Neubildung und nicht die Nekrose, eine Neubildung, die vornehmlich einen diffusen, von den Gefäßwänden ausgehenden Charakter hat; die herdförmigen Prozesse sind in ihrem Wesen gleicher Art.

Dagegen sind die echt gummösen Neubildungen der tertiären Syphilisperiode, wenn auch ihre Histogenese in vielem noch recht strittig ist, gekennzeichnet durch obliterierende endarteriitische und endophlebitische Prozesse und sich daraus ergebende ausgedehnte Koagulationsnekrosen. Beide Erscheinungen sind der congenitalen Frühsyphilis durchaus fremd. Einen dritten und wesentlichen Unterschied möchte ich in dem verschiedenen Spirochätengehalt feststellen. Während bei den gummösen Produkten nur in spärlichen und daher mitgeteilten Fällen Spirochäten überhaupt und hier nur in geringer Menge und lokaler Beschränkung gefunden wurden, kennzeichnet sich das sog. „gummöse" Granulationsgewebe der Frühsyphilis durch reichliche, diffus vorhandene Spirochäten oder wenigstens verbreitete Zerfallsreste, die auf frühere reichliche Anwesenheit der Keime noch hinweisen. Ich glaube danach, daß man beide Produkte der Syphilis nach Ursache und Histogenese auseinanderhalten muß.

Immerhin scheint mir ein Gesichtspunkt beachtenswert: Je älter die Säuglinge werden, um so häufiger beobachtet man umschriebene, herdförmig beschränkte, nicht mehr diffuse Granulationswucherungen nicht nur im Knochensystem, sondern auch in anderen inneren Organen, z. B. der Leber [dafür ist Orths[1]) Fall hinsichtlich Knochen und Leber ein charakteristisches Beispiel, zahlreiche andere ergeben sich aus meiner Kasuistik]. Man kann die Entstehung solcher Herde so auffassen, daß der reaktionskräftigere Säuglingskörper mit zunehmendem Alter frühzeitiger auf das Spirochätendepot mit Granulationswucherung reagiert, die der Spirochätenvermehrung ein Ziel setzt. In dieser gesteigerten Reagibilität kann man den Anfang der „Gewebsumstimmung" erblicken, die sich, allmählich steigernd, zu den Erscheinungen führt, wie sie für das tertiäre Stadium charakteristisch sind: beschränkte Spirochätenzahl, starke und frühzeitige lokale Reaktion, die sich an den betroffenen Gefäßen zur obliterierenden Entzündung steigert und so zu den ausgedehnten so charakteristischen Nekrosen führt.

[1]) Derm. Studien Bd. 20, 1910.

ee) Die Epiphysenlösung.

Den Höhepunkt der granulationsbildenden Form der Osteochondritis stellt die sog. Epiphysenlösung dar. Ich habe sie wenigstens in meinem Material nur bei aktiver Osteochondritis, dort aber vielfach beobachtet. Wenn sie also auch bei rein passiver Form (im 1. und 2. Stadium Wegners), wie Schmidt annimmt durch Einbruch des widerstandsloseren Kalkgitters vorkommt, so ist dies vital sicher ein sehr seltenes Ereignis. Ich möchte mich Thomsen anschließen und glauben, daß vielfach bei den beschriebenen Fällen von Epiphysenlösung bei Totgeburten und Neugeborenen mit Osteochondritis I oder II Wegners Kunstprodukte eine Rolle spielen.

Genese: Die Vorbedingung für die Epiphysenlösung liegt in dem subepiphysären Knochenschwund durch das spezifische Granulationsgewebe, während traumatische Einwirkungen, wie Muskelzug oder passive Bewegungen, die Kontinuitätstrennung endgültig herbeiführen.

Lage und Beschaffenheit: Nach Schmidt und Fraenkel liegt die Lösung im Bereich des Kalkgitters, das ersterer zur Epiphyse, letzterer zum Schaft rechnet; daher wird die Lösung vom einen in den Knorpel, vom anderen in den Knochen verlegt. Ich fand die Lösungsspalte in der Granulationsschicht oder an der Grenze dieses und der Epiphyse; nicht immer war sie durchgreifend, oft nur streckweise, dann meist subperiostal vorhanden. Die Spalte ist mit Exsudat aus Fibrin oder spärlichen Leukocyten bekleidet oder ausgefüllt, häufig enthält sie noch unregelmäßig gelagerte Trümmer des Kalkgitters oder usurierte Spongiosabälkchen. Am Rand finden sich reaktive Veränderungen, auch Nekrosen und Leukocyteninfiltration, aber nicht in größerer Ausdehnung. In einem besonders gelegenen Fall (26 Rippe) bestand eine subepiphysäre Schaftfraktur, die nicht durch die verhältnismäßig geringe syphilitische rarefizierende Osteomyelitis, sondern durch eine komplizierende Knochenmarkseiterung infolge Mischinfektion hervorgerufen war.

Die lokale Spirochäteninfektion zeigt meist ausgesprochenen Rückgang (vgl. Abb. 9) oder völligen Schwund.

Regelmäßig finden wir schwere Periostveränderungen in Form von zelliger Verdickung des Cambiums und starker Knochenneubildung. Diese ossifizierende, gelegentlich unmittelbar unter der Epiphyse auch chondrofizierende Periostitis (Abb. 17, 18) ist subepiphysär am stärksten und nimmt diaphysenwärts ab. Die Knochenbälkchen stehen unregelmäßig, meist senkrecht zum alten Schaft und sind typisch geflechtartig gebaut. Der Spirochätengehalt ist hier gering und zeigt keinen progressiven Charakter, ein Zeichen, daß die Periostitis hier nicht die Folge spezifischer Viruswirkung ist. Diese neugebildete Knochenschale, die den alten Schaft an Stärke übertreffen kann (Abb. 17), erstreckt sich

schließlich bis ins Perichondrium und stellt die feste Verbindung des Schaftes mit der Epiphyse, die durch den Rinden- und Spongiosaschwund verlorengegangen war, wieder her; es kommt ihr also zweifellos der von Kassowitz, Stilling zugesprochene reparatorisch-callöse Charakter zu.

Zeitliches Vorkommen: Während vitale Epiphysenlösung bei Föten und Neugeborenen als äußerst selten zu bezeichnen sind, ist das erste Säuglingsalter (1.—3. Monat) die Lieblingszeit (nach Hochsinger in 75%), entsprechend dem hier vorhandenen Höhepunkt der Osteochondritis. Die Auswahl der Knochen wird wesentlich durch die traumatische Exposition bedingt, daher sind, wie allgemein anerkannt, die oberen Extremitäten häufiger betroffen wie die unteren. Von Heubner, Hochsinger wird die untere Humerusepiphyse als häufigst befallen bezeichnet, Fraenkel bestreitet dieses, nach M. B. Schmidts Erfahrungen sieht man im Leben die Lösung am häufigsten am unteren Radiusende.

Ich beobachtete Epiphysenlösung in 5 Fällen (27, 30, 42, 43, 44). Es handelt sich um Säuglinge im Alter von 5 Wochen bis zu 4 Monaten. 3 mal waren mehrere Knochen, die meist das gleiche Gelenk begrenzten, beteiligt. Unter den 13 befallenen Knochen war am häufigsten der untere Humerus und der obere Radius (4 mal), die obere Ulna 2 mal, der untere Femur, obere Humerus, die obere Tibia je 1 mal gelöst. In der Hälfte der Fälle war die Lösung nur partiell, Parrotsche Pseudoparalyse war in allen ausgesprochenen Fällen vorhanden, 1 mal (42) lag eine ausgeheilte, partielle Lösung vor. — Diese Beobachtungen geben, da nicht alle Knochen untersucht werden konnten, nur Mindestzahlen.

An den Rippen, die im allgemeinen wegen ihrer geschützten Lage als verschont gelten (Hochsinger), sah ich 1 mal (26) die erwähnte durch sekundäre Eiterung hervorgerufene Fraktur. Ob bei den älteren Beobachtungen von Lewin und Oedmansson ein Kunstprodukt wie Hochsinger vermutet, oder ähnliches vorlag, ist nicht zu entscheiden. — Auf die Infraktionsprozesse ohne Lösung, die ich in einem Fall mit abklingender subepiphysärer Osteomyelitis beobachtete (37), möchte ich an dieser Stelle nur kurz hinweisen.

3. Die Ausdehnung der Osteochondritis über das Skelettsystem.

Daß die frühsyphilitischen Knochenveränderungen nicht eine Erkrankung des einzelnen Knochens, sondern eine Systemerkrankung (mit Symmetriecharakter) ist, wurde schon von dem ersten Beobachter Wegner, noch mehr von Parrot erkannt, durch die Röntgenologie sind unsere Kenntnisse noch vervollständigt worden (Fraenkel, Béla, Pick). Die passive Form kann sich ihrem Wesen nach nur an den endochondralen Ossificationen äußern: Es sind die Epiphysen der langen

Röhrenknochen, die der Phalangen, Metacarpen und Metatarsen, die Rippenenden, die Ossificationskerne der Wirbel, Hand- und Fußwurzelknochen, Sternum, Schädelbasis, die Epiphysenkerne, die Ränder der Plattenknochen (Becken und Scapula), das sternale Claviculaende, mehr oder minder betroffen. Die aktive granulationsgewebsbildende Form erstreckt sich nicht nur auf die knorpelig vorgebildeten, sondern ebenso auch auf die bindegewebig präformierten Knochen: Am Schädeldach ist besonders das Stirn- und Scheitelbein, weiter sind die Gesichtsknochen, besonders Nase und Gaumen, endlich auch der Unterkiefer davon befallen. In ihrer floriden Form tritt sie dort als Osteomyelitis und Periostitis mit rarefizierendem Charakter in herdförmig oder diffuser Verbreitung auf[1]) (Abb. 20). Auch das Mark der Knochenschäfte kann



Abb. 20. Fall 26. Stirnbein. Rarefizierende Periostitis und Osteomyelitis. *a* = durales; *b* = epicraniales Granulationsgewebe; *c* = starke lacunäre Rindenerosion.

osteomyelitisch beteiligt sein. (Für all dieses finden sich in der Kasuistik zahlreiche Belege).

Daß die schwere Anämie der syphilitischen Säuglinge mit solchen ausgebreiteten Knochenmarksveränderungen in Zusammenhang gebracht wurde, sei hier nur gestreift.

Alex. Béla glaubt auf Grund seiner röntgenologischen Studie, daß stets alle endochondralen Ossificationen betroffen seien, er hält es deshalb für verkehrt, eine Häufigkeitsskala aufzustellen. Alle Beobachter stimmen darin überein, daß die Stärke der Erkrankung in den einzelnen Knochen verschieden ist, und daß die Intensitätsstufen wie bei anderen Wachstumsstörungen von der Wachstumsenergie (nach Béla) vom Entwicklungsgrad) bestimmt wird. Schon dadurch wird es begreiflich, daß bei geringeren Graden der Erkrankungen die langsamer wachsenden

[1]) Siehe Pommer, Verh. d. path. Ges. **9**, 1905.

Ossificationen verschont sein können; es stimmt dies ja, wie früher ausgeführt wurde, mit der Spirochätenverbreitung und Menge weitgehend überein. Schon deshalb hat Béla unrecht, zudem treten bei älteren Säuglingen noch Unregelmäßigkeiten in der Verbreitung hinzu. Im allgemeinen kann man sagen, daß je jünger die Kinder sind, um so allgemeiner ist der Krankheitsprozeß, je älter, um so beschränkter, unregelmäßiger und asymmetrischer ist er verbreitet, extrauterin treten eben noch weitere an dem Grad der Entzündung mitwirkende, äußere Faktoren hinzu.

Vergleicht man die Häufigkeits- (besser Intensitäts-) Skala der einzelnen Autoren (Wegner, Parrot, Heubner, M. B. Schmidt, Fraenkel, Thomsen), so finden, sich wenn auch das Wachstumsprinzip allgemein als maßgebend anerkannt ist, kleinere Differenzen. Dabei mögen, abgesehen von zu kleinen Beobachtungsreihen, auch zeitliche und individuelle Wachstumsverschiedenheiten eine Rolle spielen.

4. Die zeitliche Entstehung der Osteochondritis.

Dies führt zur Frage des zeitlichen Auftretens der Osteochondritis. Über den frühesten Zeitpunkt, in der Osteochondritis zu beobachten ist, kann mein Material keine Auskunft geben, da frühfötale Fälle fehlen. Thomsen ist auf Grund seines eigenen Materiales und einer kritischen Literaturdurchsicht zur Überzeugung gekommen, daß Osteochondritis nie vor Ende des 5. Fötalmonats beobachtet worden ist, eine Feststellung, die für die Übertragungszeit des Virus von Bedeutung ist. Über die späteste Zeit, in der sich Osteochondritis noch entwickeln kann, bestehen Meinungsverschiedenheiten. Thomsen glaubt, daß sie nur intrauterin entstehen kann, da nur in dieser Zeit die nötigen (von ihm nicht weiter klargestellten) Vorbedingungen bestünden, extrauterin träte dann eine Heilungstendenz auf. Letzteres hat Thomsen z. B. durch klinisch symptomloses Verschwinden der röntgenologisch bei Geburt festgestellter Osteochondritis nachgewiesen. Auch aus meinem Material ergeben sich darauf hinzielende Beobachtungen. Sein Beweis, daß extrauterin nicht mehr die Entstehungsbedingungen für die Osteochondritis vorhanden seien, ist nicht ganz schlüssig. Er sah bei 15 syphilitischen Neugeborenen, die bei der Geburt röntgenologisch intakte Knochen besaßen, bei längerer Beobachtung nie klinische Symptome der Osteochondritis, nur einmal war das Resultat zweifelhaft. Dieses Zahlenmaterial ist aber zu klein, um zu beweisen, daß eine extrauterine Entstehung der Osteochondritis überhaupt nicht möglich sei, sondern es beweist nur, daß die Erkrankungschancen extrauterin sehr gering sind. Eng damit hängt die Frage zusammen, ob Osteochondritis für angeborene Syphilis pathognomonisch ist. Hochsinger bejaht wie die meisten Autoren, indem bisher bei frühzeitig erworbener Sy-

philis Osteochondritis noch nicht sicher festgestellt worden ist; Taylors abweichende Behauptung ist anatomisch nicht gesichert.

Man kann bisher mit Sicherheit nur sagen, daß, wenn schon bei spätintrauteriner Infektion, wobei die Krankheitserscheinungen erst nach der Geburt sich einstellen, die Aussicht für die osteochondritische Erkrankung sehr gering zu sein scheint, dies noch mehr für die erst nach der Geburt erworbene Syphilis der Fall sein muß. Nach meiner Meinung spielt in dieser Hinsicht die postuterine Verlangsamung des Knochenwachstums [vgl. z. B. die Angaben Wielands[1])] eine maßgebende Rolle. Ich möchte aber glauben, daß noch bei jungen Säuglingen frische Knocheninfektionen, die nicht als Lokalrezidive aufgefaßt werden können, zu beobachten sind (z. B. Fall 34 eines 2 monatigen Säuglings) und auch dann noch zur Osteochondritis führen, daß aber häufiger andere mehr osteomyelitische Herdveränderungen sich einstellen werden wegen der veränderten Bodendisposition. Doch möchte ich es nicht für unmöglich halten, daß auch noch bei sehr frühzeitig im Säuglingsalter erworbener Syphilis einmal osteochondritische Veränderungen zustande kommen könnten.

5. Die Heilung der Osteochondritis.

Da ich bei meinen Untersuchungen das ganze mir zufallende Material von klinisch festgestellter angeborener Frühsyphilis einbezog, sind mir öfters auch Heilungsprozesse begegnet. Die Art der gleichzeitig festgestellten Spirochätose war eine wichtige Ergänzung und Kontrolle der aus dem histologischen Bild gewonnenen Auffassung des Prozesses.

a) Die Heilung der passiven nur kalkgitterbildenden Osteochondritis vollzieht sich verhältnismäßig einfach. Ist durch den Rückgang der Spirochäteninfektion der schädigende Reiz verschwunden, der die osteoblastische Tätigkeit bisher gehemmt hatte, so holen die Osteoblastenreste das Versäumnis nach, das Kalkgitter wird allmählich von Knochentapeten überkleidet. Der auseinander gezogene Tubus der endochondralen Ossificationsvorgänge wird gleichsam allmählich wieder eingeschoben, indem die neue Knochenanbildung mit der Knorpeleröffnung wieder Schritt hält, und das Kalkgitter verschwindet.

Praktisch kann es schwierig sein, histologisch solche Rückbildungsvorgänge als solche zu erkennen und von beginnenden Erkrankungen oder physiologischen Variationen zu unterscheiden. Oft sind die ersten Spongiosabälkchen noch etwas dürftig, die Knorpelpfeiler in der primären Markraumzone noch ungewöhnlich lang und nur von zarten Knochentapeten überzogen. Dabei können nicht nur in den primären Markräumen, sondern auch an der Spongiosa sich auffällig viele und protoplasmareiche Osteoblasten evtl. mit Mitosen finden. Manchmal weist nur

[1]) D. med. Woch. S. 1520, 1909.

eine überbreite Knorpelverkalkung auf die frühere Osteochondritis noch hin. Wichtig erscheint vor allem, daß neben solchen Befunden nur Reste einer rückgängigen Spirochäteninfektion (mit spärlichen und wesentlich degenerativen Formen, sowie Knochenkörpercheneinlagerungen) festzustellen sind. Schließlich kann eine solche Osteochondritis so restlos zurückgebildet sein, daß nur noch die Spirochätenreste in den Knochenkörperchen ihr ehemaliges Vorhandensein verraten.

b) Vielgestaltiger sind die Rückbildungsvorgänge bei der aktiven, granulierenden Osteochondritis. Hier sind die erreichten Grade von maßgebender Bedeutung. Mit dem Rückgang der Infektion ändert sich zunächst der Charakter des Granulationsgewebes, die lymphoiden und leukocytären Elemente verschwinden, die Spindelzellen nehmen überhand, die Kollagenfaserbildung wird reichlicher. Es findet eine Einwucherung von Knochenmarkszellen und mit ihnen der Osteoblasten statt. Eingeschlossene Kalkgitterreste werden osteoklastisch aufgelöst, Fibrin organisiert. An die erodierten Knochenbälkchenreste oder dazwischen tritt eine Anbildung oder eine Vermehrung von zunächst noch minderwertigen geflechtartigen Knochen ein (kondensierende Osteomyelitis, vgl. Abb. 21).

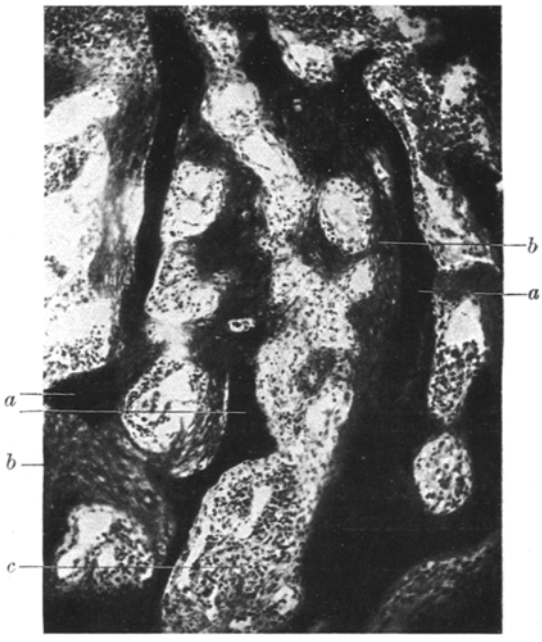

Abb. 21. Fall 38. (Siebbein Apochr. 16 mm). Ossifizierende Osteomyelitis (vgl. Abb. 11). *a* = lamellös gebaute, alte Spongiosabälkchen; *b* = geflechtartig gebaute Knochenneubildung; *c* = normales Zellmark.

Die Rückbildung leichterer Grade ohne wesentliche Knochenrarefikation macht sich daran bemerkbar, daß an Stelle des dichten Zellmarks eine Auflichtung durch ein mehr lockeres spindelzellenreiches Mark mit wechselndem Kollagenfasergehalt tritt, das oft, besonders um die Knochenbälkchen oder subcortical angeordnet ist. Indem inzwischen das endochondrale Knochenwachstum der Epiphyse weiter geschritten ist, erscheinen diese Lichtungsbezirke tiefer markwärts verschoben durch eine zwischen Epiphyse und ihr gelegene normale Zellmarkzone. Solche Auf-

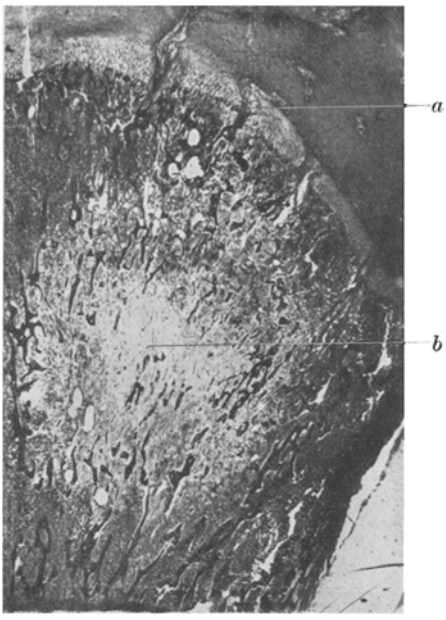

Abb. 22. Fall 29. Oberer Femur. Vernarbender Herd rarefizierender Osteochondritis. *a* = normale endochondrale Ossification; *b* = subchondraler Herd.

lichtungsbezirke bilden dann bandförmige, tiefer unter der Epiphyse gelegene, querdurchgreifende Zonen oder mehr isolierte Herde, die den Periostepiphysenwinkel bevorzugen.

Handelte es sich um Herde mit starkem Knochenbälkchenschwund, so entstehen schließlich narbig fibröse Knoten (Abb. 22), die subepiphysär gelegen oder durch das fortschreitende endochondrale Knochenwachstum bereits diaphysenwärts gerückt sind. Spirochäten sind in solchen Rückbildungsprozessen in Degeneration oder auf Osteocytenreste beschränkt oder fehlen völlig, falls nicht die Infektion rückfällig wird (Fall 26).

Eine eigenartige Störung bot ein Fall (37, Abb. 23, 24). Bei einer solchen vernarbenden subepiphysären Osteomyelitis war es an den stärker veränderten Röhrenknochen zum Einbruch des dürftigen Bälkchengerüstes unter der Epiphyse in

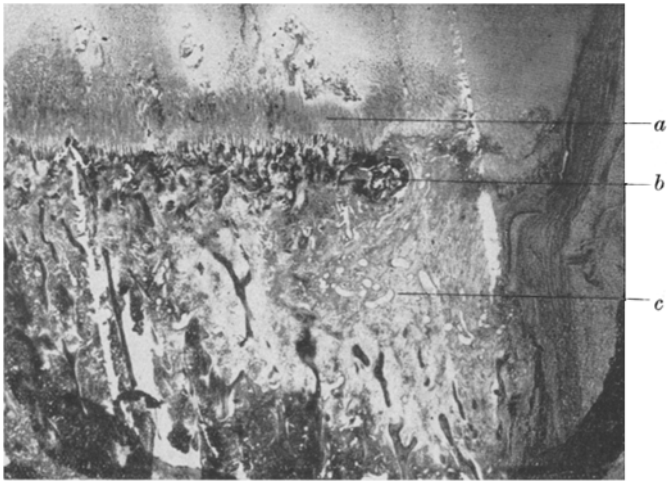

Abb. 23. Fall 37. Unterer Femur. Barlowähnliche subepiphysäre Osteomyelitis. *a* = Knorpelwucherungszone; *b* = Trümmerfeldzone; *c* = rarefizierende, vernarbende Osteomyelitis (Keilherd).

wechselnder Ausdehnung gekommen. Dadurch entstand ein unregelmäßiges subchondrales Knochentrümmerfeld mit fibrinöser Exsudation um die zerworfenen Bälkchen und geringen Blutungen, so daß in Verbindung mit der fibrösen Markveränderung ein ausgesprochen barlowähnliches Bild sich bot. Syphilitische Knorpelveränderungen bestanden kaum noch; es fehlten allerdings die für Barlow charakteristischen stärkeren periostalen Blutungen. Daß ein Barlow nicht vorlag, geht einerseits aus der lokalen und allgemeinen Spirochätose hervor, während

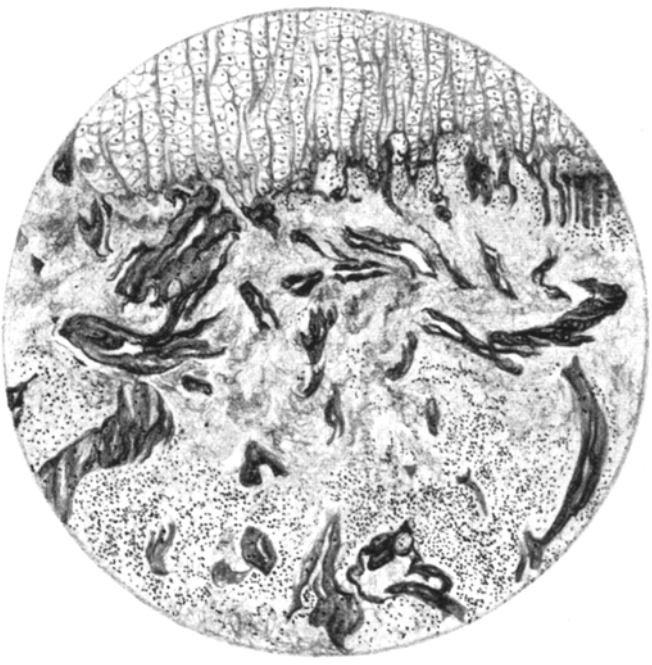

Abb. 24. Fall 37. (Unterer Femur A, Compoc. 4.) Ausschnitt aus dem subchondralen Trümmerfeld.

andererseits sonstige anatomische und klinische Barlowzeichen bei dem erst 2 monatigen Säugling fehlten. Solche Fälle mit Infraktionen in osteomyelitischen syphilitischen Herden dürften aber röntgenologisch von einem echten Barlow kaum zu trennen sein.

Auch Anfänge von Heilungsprozessen der schwersten Veränderung, der Epiphysenlösung, habe ich beobachtet. Hierher gehört ja schon die Wiederherstellung einer soliden Epidiaphysenverbindung durch die ossifizierende Periostitis. Vor allem aber ist die Erneuerung der endochondralen Ossification von Interesse. Sie scheint vom Knochen aus zu beginnen, indem Markzellen und Osteoblasten in dem vernarbenden Granulationsgewebe wieder auftreten und Gefäßsprossen in den

Knorpel vordringen. Es scheint dann, daß dort, nach Überwindung der Entzündung in den Knorpelkanälen, eine neue Wucherung und Verkalkung des Knorpels einsetzt. Weitere Stadien habe ich nicht gesehen. Nur einmal sah ich eine mit Defekt und Dislokation geheilte partielle Epiphysenlösung in einem Fall, der früher das Parrotsche Symptom gezeigt hatte (Fall 42).

Fassen wir das wesentliche dieser Rückbildung der aktiven Osteochondritis zusammen, so handelt es sich um eine „Medullisation" der aus dem Granulationsgewebe hervorgehenden Narbenbildungen, wodurch die Narbe die osteoblastische Funktion nicht nur an der endochondralen Ossificationszone wiedergewinnt, sondern auch diaphysäre Bälkchendefekte ausgeglichen werden können. Diese weitgehende Reparationsfähigkeit des Knochenorgans steht im lebhaften Gegensatz zu den drüsig-parenchymatösen Organen wie der Leber, wo nach solchen granulierenden Entzündungen bleibende Residuen „Stigmata", in Form von Cirrhosen und Narben entstehen.

6. Das Verhältnis der passiven und der aktiven Osteochondritis.

In der Regel werden die retardive nur kalkgitterbildende und die produktive granulierende Osteochondritis seit Wegner als aufeinanderfolgende Stadien betrachtet, hauptsächlich aus dem Grunde, weil beide u. U. am gleichen Individuum zugleich vorkommen können, indem die leichter erkrankten Knochen die erste, die schwerer erkrankten die zweite Form zeigen können.

Ich möchte, wie früher ausgeführt, glauben, daß es nicht verschiedene Stadien, sondern verschiedene Reaktionsformen sind, wobei die nur kalkgitterbildende Form die passive Schädigung, die produktive die aktive Gegenwirkung zum Ausdruck bringt. Dadurch wird es verständlich, daß mit dem zunehmenden Alter und der damit wachsenden Reaktionskraft der Neugeborenen und Säuglinge die aktive Form in den Vordergrund tritt, daß andererseits bei stärkerem Reiz durch massigere Infektion bei sonst passiver Form die aktive in dem so stärker gereiztem Knochen hinzutritt.

Es fragt sich aber, ob die aktive Form stets das Vorausgehen der nur kalkgitterbildenden zur Voraussetzung hat. Es wäre denkbar, daß, wenn die Knocheninfektion erst im reaktionsfähigeren Organismus z. B. beim Säugling, eintritt, von vornherein die granulationsgewebsbildende Form entstehen könnte. Heubner[1]) nahm an, daß die postuterine Knochensyphilis ein Hineinragen der fötalen Syphilis in das Säuglingsalter bedeute, eine Annahme, die um so verständlicher ist, als wir bei den in

[1]) Gerhardts Hdb. d. Kinderheilk. 1896.

der Fötalzeit zugrunde gehenden Syphilitikern die Osteochondritis fast konstant beobachten.

Im Grunde hängt diese Annahme also mit der Übertragungs- (Vererbungs-) Frage der Syphilis auf den werdenden Keim zusammen. Früher glaubte man, daß der Keim vom Ursprung an syphilitisch infiziert sei, indem man die germinative Infektion, sei es vom Sperma, sei es vom Ovulum her, in den Mittelpunkt stellte. Heute haben wir Grund anzunehmen, daß jede Mutter eines syphilitischen Kindes selbst syphilisinfiziert ist. Man glaubt jetzt, daß der placentare, der einzig sicher bewiesene Übertragungsmodus in der Regel, wahrscheinlich sogar ausschließlich in Betracht kommt. Da frühestens im 4. Fötalmonat [Gräfenberg[1])], in der Regel aber erst vom 5. Monat ab Spirochäten gefunden worden sind, da frühestens Ende des 5. Monates die ersten syphilitischen Organveränderungen zu beobachten sind [vgl. Thomsen[2])], nimmt man an, daß in der zweiten Hälfte des Fötallebens die Syphilisübertragung zustande kommt. Aus einigen Erfahrungen heraus [Fiaux und Mauriac, Trinchese[3]) u. a.] wissen wir, daß die schwerste zum Tode führende Form der fötalen Syphilis im Laufe weniger Wochen sich abspielen kann. Alle diese neueren Ergebnisse sprechen dafür, daß die Übertragung der angeborenen Syphilis auf dem Placentarweg zu den verschiedensten Zeiten der zweiten Hälfte des intrauterinen Lebens erfolgt, und dementsprechend kann sich das Schicksal der Infizierten verschieden gestalten. Die späteste Übertragung, kurz vor der Geburt, ist die, bei der die Kinder nicht nur klinisch symptomfrei, sondern sogar mit negativem Wassermann, gewissermaßen in der Inkubationszeit ihrer Syphilis, zur Welt kommen und erst in den ersten extrauterinen Wochen erkranken.

Wenn also die intrauterine Infektion der Nachkommenschaft zu verschiedenen Zeiten des Fötallebens erfolgt, können die Zeugungsprodukte hinsichtlich der Zeit ihrer Erkrankungen nicht auf eine Stufe gestellt werden. Wir können nicht ohne weiteres annehmen, daß alle knochengesunden syphilitischen Neugeborenen und Säuglinge eine fötale Knochensyphilis schon hinter sich haben, bzw. wenn eine Knochensyphilis noch besteht, daß diese immer eine Fortsetzung der fötalen sei, sondern wir müssen in jedem Einzelfalle prüfen, ob es sich nach Lage der Verhältnisse um eine Exazerbation oder ein Rezidiv einer fötalen Knochensyphilis handelt, oder ob nicht die Möglichkeit einer postfötalen Neuerkrankung vorliegt, die vielleicht entsprechend der veränderten Bodenbeschaffenheit nun von vornherein den aktiven Typus der Osteochondritis darbietet.

---

[1]) Arch. f. Gynäkol. **87.** 1909.

[2]) Studlen üb. d. ang. Syph. usw. Kopenhagen 1912.

[3]) Hegars Beiträge z. G. u. G. **18.** 1913.

7. Verschiedenheit der Osteochondritis bei den verschiedenen Formen der angeborenen Frühsyphilis.

a) Die syphilitischen Totgeburten.

Bei den syphilitischen Totgeburten zeigte die Osteochondritis folgende Verhältnisse:

Die Osteochondritis ist nahezu konstant, von typisch systematischer Verbreitung; in der Regel liegt die passive Form in verschiedenen Graden vor, in den letzten Monaten trifft man daneben auch gelegentlich die aktive Form in den besonders schwer erkrankten Knochen (3, 8, 11, 10). Dann hat das Granulationsgewebe häufig akut entzündlichen Charakter durch stärkere Leukocytenbeteiligung, öfters finden sich Miliarsyphilome, in Form kleiner Abscesse oder Nekrosen.

b) Die lebenden, syphilitischen Neugeborenen (meist Frühgeburten).

In meinem hierin nicht sehr reichlichen Material fand ich die Osteochondritis nicht so konstant wie bei Totgeburten, auch beobachtete ich, wohl mehr zufällig, nur leichte Formen von passivem Charakter, einmal eine stärker chondritische Erkrankung (21).

c) Die syphilitischen Säuglinge.

Die Knochensyphilis der jüngeren Säuglinge zeigt die zahlreichsten Variationen. Neben Fällen mit völlig intaktem Knochensystem finden sich verhältnismäßig selten leichte Formen passiver Osteochondritis. Dagegen sind häufig alle Grade der aktiven Osteochondritis, besonders die schwer fortschreitenden Formen; es ist die Höhezeit für die Epiphysenlösung. Mehrfach wurde bereits die hier zunehmende Neigung zu umschriebeneren Erkrankungen hervorgehoben, die nur Teile der Knorpelknochengrenze einnehmen; besonders bevorzugt ist der Periostepiphysenwinkel. Fernerhin treffen wir rein osteomyelitische, subepiphysär oder tiefer diaphysenwärts gelegene Prozesse, z. T. ebenfalls in circumscripter Form als sog. „Gummata". Miliarsyphilome sind jetzt selten, man beobachtet sie nur bei frisch fortschreitenden Erkrankungen.

Die stärkere Bevorzugung der unteren Extremitäten ist nicht mehr vorhanden; vielfach erscheint die äußeren Einwirkungen mehr ausgesetzte obere Extremität stärker erkrankt. Endlich treffen wir alle Stadien der Rückbildung der osteochondritischen Prozesse, häufig nur noch die gleich zu besprechende Spätperiostitis.

(Siehe Überblick über die Kasuistik.)

BB) Die Periostitis.

Die Knochenhaut ist häufig und zu verschiedenen Entwicklungszeiten der congenitalen Frühsyphilis erkrankt. Dem Wesen nach muß man, wie mir scheint, drei Formen von Periostitis auseinanderhalten.

1. Die spezifische Früherkrankung — Periostitis recens syph. cong.
2. Die epiphysäre Periostitis bei Epiphysenlösung — Periostitis callosa.
3. Die Spätperiostitis des Schaftes bei der Rückbildung der Knochenentzündung — Periostitis secundaria reparativa.

1. Periostitis recens syphilitica congenita.

Die Beteiligung des Periost an der angeboren-frühsyphilitischen Knochenerkrankung ist schon von Wegner gesehen, von Parrot stärker betont worden. Namentlich Hochsinger hat ihr ausführliche Beachtung geschenkt; Thomsen hält sogar die Periostitis stets für den Ausgang der Markentzündung. In neuerer Zeit wird sie der Osteochondritis als selbständiger, wenn auch nicht so konstanter, frühsyphilitischer Erkrankungsprozeß zur Seite gestellt, da ihre Lokalisation am Knochenorgan und die auswählende Bevorzugung der einzelnen Knochen verschieden von der Osteochondritis sei (M. B. Schmidt, Fraenkel). Nur Béla meint, daß die Periostentzündung nur die Fortsetzung der Knochenerkrankung im Innern auf die Oberfläche sei, wohl deshalb weil seine einseitig röntgenologische Betrachtung nur die ossifizierende Form erkennen läßt.

In bezug auf den Spirochätengehalt kann man feststellen, daß die Cambiumschicht des Periostes in ihrer ganzen Ausdehnung über die Diaphyse und besonders in die Ossificationsbucht des Perichondriums hinein ein Wahlort für die Spirochätenfestsetzung ist; daß die Knochenhaut nahezu regelmäßig beteiligt ist, daß es sogar einzelne Fälle gibt, wo die Spirochätose der Knochenhäute ganz im Vordergrund steht (periostitischer Typ, z. B. Fall 16). Schon daraus ist verständlich, daß es Einzelfälle von Periostitis ohne wesentliche Osteochondritis geben kann, in der Regel aber findet man in frischen Fällen beide Erkrankungen nebeneinander, wenn auch die Periostitis nicht so regelmäßig ist. In den leichten Fällen handelt es sich nur um eine das physiologische Maß an Stärke und Ausdehnung über die Epiphysengrenze überschreitende Verdickung des Periosts durch zellige Wucherung der Cambiumschicht und Infiltration mit lymphoiden, weniger leukocytären Elementen besonders um die Gefäße, die in die ansetzenden Sehnen und Muskeln noch hineinreichen kann; jedoch habe ich eine selbständige Muskelentzündung nie beobachten können. Es gehört auch zur Regel, daß das Perichondrium der ruhenden Knorpelschicht und die Gelenkhäute in unkomplizierten Fällen spirochäten- und entzündungsfrei bleiben.

In stärkeren Fällen sieht man dann die ossifizierende, seltener chondrofizierende Periostitis (Hochsinger, Labbé, Thomsen). Auch ich sah gelegentlich faserknorpelige Neubildung subepiphysär im Periost, Hyalinknorpel nur bei schweren Fällen mit Epiphysenlösung. Die neu-

gebildeten Osteophyten sind meist verkalkt, von unvollkommenem geflechtartigem Bau, sie beginnen in der Regel kurz hinter der Epiphyse, besitzen nicht die gleiche Stärke in der Zirkumferenz und können sich über den ganzen Schaft fortsetzen. In den geringeren Graden ziehen sie der Knochenachse parallel, in stärkeren setzen sie senkrecht zur Knochenachse an, können auch durch eine fibröse Markschichte vom alten Knochen getrennt sein. Ein Ersatz durch lamellöses Knochengewebe tritt erst später ein. Die Spirochäten liegen nicht nur zwischen den Cambiumzellen, sondern auch, wie schon erwähnt, in den Zellenhöhlen der Geflechtsknochen (Abb. 3).

2. Die Periostitis callosa.

Schon bei zunehmender Rarefikation der alten Knochenrinde von der Markhöhle aus bei den stärker granulationsbildenden Formen der Osteochondritis sieht man reichliche osteophytäre periostale Anbildungen, die sich durch geringeren Spirochätengehalt als weniger durch spezifisch lokale Reizung, als vielmehr als kompensatorische Bildungen infolge des Rindenschwundes erweisen. Ihren stärksten Ausdruck finden sie bei der eigentlichen Epiphysenlösung, hier bedingen sie im wesentlichen die klinisch nachweisbare Anschwellung des Knochens (Abb. 16). Der Spirochätengehalt ist trotz des floriden Prozesses gering oder negativ und ist ein weiterer Beweis für den schon von Kassowitz erkannten reparatorischen Charakter dieser wesentlich auf das Epiphysenende beschränkten Knochenanbildung.

3. Die Spätperiostitis (Fraenkel) — Periostitis secundaria reparativa.

Schon längere Zeit war bekannt, daß eine systematisch verbreitete ossifizierende Periostitis mit zunehmendem Alter bei syphilitischen Säuglingen und jungen Kindern immer häufiger wird (z. B. Schmidt, Wieland). Fraenkel[1]) hat zuerst durch röntgenologische Intervalluntersuchungen am Lebenden festgestellt, daß diese Periostitis mit dem Rückgang der Osteochondritis und unter der Therapie einsetzt und zunimmt. Er unterschied sie so von der spezifischen Frühperiostitis und erklärt sie nicht mehr für eine Wirkung des syphilitischen Giftes, sondern als eine „Heilungserscheinung" und gibt ihr den Namen der Spätperiostitis. Seine Resultate wurden von Hotz bestätigt.

Auch ich habe wiederholt (31, 32, 42) solche über den ganzen Schaft ausgebreitete ossifizierende Periostitiden bei älteren Säuglingen ohne Osteochondritis gesehen, wobei vereinzelt noch Spirochätenreste in den Knochenkörperchen (32) auf die frühere Knochenerkrankung hinwiesen. Gerade der völlig negative, auch von Degenerationsresten freie Spiro-

[1]) Fort. a. d. G. d. Röntgstr. **23**, 1915.

chätenbefund der periostitischen Anlagerung beweist die Richtigkeit der Fraenkelschen Auffassung. Eine ganz analoge Erscheinung scheint mir die kondensierende, ossifizierende Osteomyelitis bei der Abheilung der Osteochondritis zu sein (s. Abb. 9).

Gerade diese Spätperiostitis zeigt höhere Organisationsformen: Der geflechtartige Knochen wird durch lamellären ersetzt, das faserige Mark zwischen den Bälkchen wird von Knochenmarkszellen durchdrungen, es kommt so zur „Medullisation"; gleichzeitig werden die Knochenbälkchen umgebaut und in der Struktur der alten Corticalis angepaßt. Der Diaphysenquerschnitt des Humerus (Abb. 25 eines 3 mon. Säuglings)

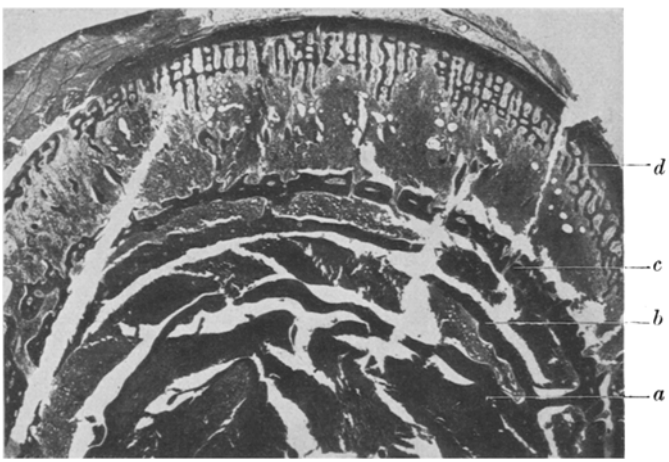

Abb. 25. Fall 42. Humerusschaft (quer). Spätperiostitis mit Schüben (Schalenknochen). *a* = Rest der alten Rinde; *b—d* = Schübe periostitischer Anbildung von abnehmender Organisationshöhe, getrennt durch Knochenmarksstreifen.

zeigt durch den schubweisen Verlauf diese Vorgänge besonders deutlich. Die Corticalis ist scheinbar in 3 Lamellen aufgespalten, die von innen nach außen an Kompaktheit verlieren. Die jüngste, am weitesten außen gelegene, periostitische Auflagerungsschicht zeigt noch eine radiäre Gitteranordnung; die einzelnen Knochenmäntel werden von Knochenmarksgewebe getrennt; ein typischer „Schalenknochen" ist so entstanden. So kann das Bild der Einsargung des alten Knochens durch eine von Knochenmark getrennte neue Rinde, wie es Recklinghausen zuerst beschrieb, entstehen.

Durch feste knöcherne Verbindung solcher periostitischer Anlagerungen mit dem alten Schaft kommt es zur Sklerose des Knochens, die Bouchut bereits an Röhrenknochen beobachtete, und die später bei rückgängigen Fällen auch an anderen Knochen z. B. als Schädeldachhyperostose (Hochsinger) auftritt.

8. Zur Frage der angeborenen Spätsyphilis des Knochensystems.

Wiederholt habe ich auf die Spirochätenreste in den Knochenkörperchen hingewiesen, die nicht nur den völligen Schwund der Spirochäten in den Weichgeweben des Knochens überdauern, sondern auch den völligen Rückgang der lokalen und allgemeinen Erkrankung (bes. 32, 42). Auch die systematische und abgestufte Verbreitung solcher Überbleibsel der Infektion über das Skelettsystem, die der Ausdehnung und Stärke der frühsyphilitischen Knochenerkrankung entspricht, wurde erwähnt, ebenso, daß diese Persistenz, wie ja auch das Befallensein der Knochenkörperchen nicht bei allen Fällen von Knochenerkrankung vorkommt. Nur in einem kleineren Teil der Fälle zeigen diese Spirochätenresiduen Degenerationserscheinungen, meist erscheinen sie gut erhalten, man darf annehmen, daß die Spirochäten durch ihre Lage der zerstörenden Wirkung der Gewebsreaktion entzogen sind.

Wenn auch mein Material kein sicheres Urteil zuläßt, wie lange sich diese Spirochätenreste in ihren Schlupfwinkeln virulent erhalten, so erscheint es doch nach den erhobenen Befunden wahrscheinlich, daß dies für lange Zeit der Fall sein kann. Dafür spricht auch alles, was wir sonst von lokaler Spirochätenpersistenz in die Latenzzeit der Syphilis hinein und ihren Folgen wissen.

Zuerst hat Pasini[1]) bei kongenitaler Syphilis in einem atrophen Pigmentfleck nach 2jähriger Abheilung einer Papel noch Spirochäten nachgewiesen. Bei erworbener Syphilis haben in Sklerosenarben, z. T. auch in Exanthemresiduen Arning und Klein[2]), E. Hoffmann[3]), Fischl[4]) nach vielen Monaten noch Spirochäten gefunden; Sandmann[5]) gelang es sogar an Affen, Fischl an Kaninchen, die Virulenz solcher Spirochätenreste noch zu erweisen. Etwas schwieriger zu beurteilen ist der Fund typischer Pallidae in den Schleimhäuten bei Latentsyphilitischen aus Tonsillengeschabseln durch Rona[6]), E. Hoffmann, Guszman[7]), da die Differentialdiagnose gegen die Mundspirochäten sehr schwierig ist. Endlich wäre noch auf den Nachweis von Spirochäten in den Lymphdrüsen durch Punktion derselben auch bei Latenzsyphilitischen [z. B. Hoffmann[8])] ganz besonders bei einer scheinbar gesunden Mutter eines syphilitischen Kindes (Collesmutter) durch Buschke[9]),

[1]) Ref. Münch. med. Wochenschr. 1907, S. 814.
[2]) Dtsch. med. Wochenschr. 1907, S. 1482.
[3]) Dermatol. Zeitschr. **15**, 292. 1908.
[4]) Med. Klin. 1913, S. 1456.
[5]) Dermatol. Zeitschr. **15**, 289. 1908.
[6]) Zit. Hoffmann.
[7]) Monatshefte f. prakt. Dermatol. **50**, 10. 1909.
[8]) Fingers Hdb. d. Geschlechtskr. **2**, S. 845, 1912.
[9]) Rieckes Lehrbuch der Haut- und Geschlechtskrankheiten. 2. Aufl., S. 692. 1912.

sowie auf den tierexp. Spirochätennachweis im Blut Latenzsyphilitischer, bes. Collesmüttern [Uhlenhuth und Mulzer, Liebermann, Frühwald[1])] hier noch hinzuweisen. Auch bei experimenteller Syphilis wurde in der Kaninchencornea ein Zurückbleiben von Spirochäten nach der sichtbaren Gewebsveränderung beobachtet [Levaditi und Yamanouchi, Fontana[2])]. Diesen Befunden reiht sich die Persistenz der Spirochäten im Knochensystem an, die sich durch ihre anatomische Eigenart auszeichnet.

Wir haben allen Grund, in solcher Spirochätenpersistenz die Bedingung und Erklärung für das Auftreten von Lokalrezidiven in den verschiedenen Perioden der Syphilis zu erblicken, z. B. den wiederkehrenden Schanker, das Gumma in der Sklerosenarbe usw. In der Frage des Wesens der Syphilisrezidive, ob dabei hämatogene Metastasen oder Wiederaufflackern örtlicher Herde vorliegen, spielen diese Spirochätenreste eine wesentliche Rolle.

Für die Knochensyphilis insbesondere möchte ich auf folgendes hinweisen: Bei der kongenitalen Spätsyphilis sind im Knochensystem besonders bevorzugt das Nasengerüst, Gaumen, Stirn- und Scheitelbein, von den Röhrenknochen in abnehmendem Grade die Tibia, Clavicula, Vorderarmknochen, Femur, Humerus, endlich noch Wirbelfortsätze, Phalangen; gerade die häufiger befallenen Knochen konnte ich als Träger solcher Spirochätenreste erweisen. Die besondere Disposition dieser Knochen wurde auf eine stärkere traumatische Exposition oder auf zirkulatorische Einflüsse zurückgeführt, gerade solche Momente könnten aber auch zum Umbau von Knochenbälkchen und damit zum Freiwerden solcher eingekapselten Spirochäten führen. Die Häufigkeit der Ausbrüche der Spätsyphilis in den Perioden stärkerer Streckung könnte mit den physiologischen Ab- und Umbauvorgängen am Knochengerüste zusammenhängen.

Endlich stimmt die örtliche Lokalisation der spätsyphilitischen Herde im Knochenmark und Periost mit der Lage der Spirochätenresiduen in Spongiosa und Cortex überein, wobei auf die Verschiebung dieser Reste durch die endochondrale Ossification hinzuweisen ist; wir finden darin die Erklärung, daß diese tardiven Herde nie in der neuen Epiphysenlinie auftreten. Schließlich wurden auch solche Spirochäteneinschlüsse gelegentlich in der Spongiosa der Epiphysenkerne gefunden; von diesen könnten evtl. Erkrankungen der Epiphysen ausgehen, auf die die so häufigen Gelenkentzündungen bei der Spätsyphilis z. T. zurückgeführt werden [vgl. Wieland[3])].

---

[1]) Zit. Steiner, Z. f. d. ges. Neur. u. Psych. 20, 1921.

[2]) Zit. Neisser, Beiträge zur Pathologie und Therapie der Syphilis. Berlin 1911, S. 61.

[3]) Brüning-Schwalbe, Hdb. d. Path. d. Kindes 2, S. 1, 1913.

Kurz es scheint mir, daß die Lokalisation dieser Spirochätenreste im Einzelknochen wie im Skelettsystem im ganzen, ihre Eigenart und Häufigkeit imstande sind, uns zahlreiche Eigentümlichkeiten der Spätsyphilis des Knochensystems verständlich zu machen. Die Erkrankungen der Spätsyphilis des Knochensystems dürfte darnach im wesentlichen als Lokalrezidive der angeborenen frühsyphilitischen Knochenerkrankungen betrachtet werden.

Zusammenfassung der Ergebnisse:

Das Studium der Spirochätenverbreitung und Erkrankung im Knochensystem bei der angeborenen Frühsyphilis hat mir als bemerkenswerte Resultate ergeben:

1. Die Spirochätenausbreitung ist typisch und systematisch.
2. Frische, rückgängige und fortschreitende Infektionen lassen sich unterscheiden.
3. Die verschiedenen sich ergebenden Möglichkeiten bei den Formen der angeborenen Frühsyphilis werden dargelegt.
4. Die Disposition des Knochensystems für die Spirochäten und das Verteilungsgesetz im Knochen geben ein Verständnis für die allgemeinen Gesetze der Spirochäteninfektion.
5. Die frühsyphilitischen Knochenerkrankungen lassen sich in ihren Formen, der Osteochondritis, Osteomyelitis und Periostitis, als lokal entzündliche Gewebsreaktionen auf die Spirochätose verstehen.
6. Die beiden Hauptformen der Osteochondritis — die passive, nur kalkgitterbildende und die aktive, granulationsgewebsbildende Form — sind verschiedene Reaktionstypen, keine Stadien.
7. Die anatomischen und bakteriologischen Vorgänge bei der Heilung der Osteochondritis werden klarzulegen versucht.
8. Manche Verschiedenheiten der Knochenerkrankungen nach dem Lebensalter der betroffenen entstehen durch zeitlich verschiedene Reaktionsfähigkeit der Gewebe.
9. Die Periostitis bei der Frühsyphilis ist als spezifische Frühperiostitis, callöse Periostitis und sekundäre reparative Spätperiostitis unterschieden.
10. Die Spirochätenresiduen im Knochengewebe lassen die Erkrankungen der kongenitalen Spätsyphilis im Knochensystem als Lokalrezidive der kongenitalen frühsyphilitischen Knochenerkrankungen erscheinen.[1])

Kasuistik.

Erklärung der Abkürzungen:

bakteriämische Spirochätose = Spir. im Blutgefäßinhalt (evtl. darauf beschränkt)
spärliche Gewebsspirochätose + = Spirochäten nur vereinzelt, höchstens 1—3 im Gesichtsfeld.

[1]) Die naturtreuen Zeichnungen stammen von Frl. Käte Hadlich, Heidelberg.

mäßige Gewebsspirochätose ++ = regelmäßig, etwa 3—12 im Gesichtsfeld.
reichliche „ +++ = zahlreiche Spirochäten, mindestens über 12 im Gesichtsfeld, noch gut übersehbar.
massige „ ++++ = massenhaft Spirochäten, kaum zählbar.

Dichtere Ansammlungen sind als Gespinste, massigere als Geflechte, ausgedehntere als Schwärme bezeichnet; kleine, dichtest gedrängte Anhäufungen sind Knäuel, große Konglomerate Nester, oder Zentren genannt.

In bezug auf Degenerationsformen sei auf S. 390 verwiesen.

Allgemeinspirochätose ist das zusammenfassende Ergebnis über Spirochätenzahl und Verbreitung im Körper, gewonnen aus Stückchenuntersuchung einer größeren Zahl verschiedener Organe.

Spir. = Spirochäten bzw. Spirochätose, Ossification) z. B. Ossif.-Grube, die taillenartige Einschnürung des Knorpels am Übergang des Perichondriums ins Periost (Ranviers encoche), o., u. = obere, untere Epiphyse, präf(ormiert).

I. Totgeburten.

1. Mutter IV-para, 3 Frühgeburten, seit 3 Tagen kein Leben mehr. Foetus sanguinolentus ♂ 35 cm, 1530 g. Leber-Milztumor.

Mikr. Knochen (u. Femur) keine Osteoch. Spir.: in primären Markräumen bes. Capillarwänden ++, ebenso im Cambium des Periosts u. Perichondriums, im Diaphysenmark spärlicher, in Knorpelkanälen kaum +.

Allgemeinspirochätose: (aus 12 Organen). Verbreitet, aber nur gering bis mäßig, nur in Leber Andeutung von Zentren. Degenerationsformen häufig.

2. Mutter II-para. 1. Kind lebt. Wassermann bei ihr +, luet. Exanthem, seit 8 Tagen kein Leben mehr. ♀ Kind, leicht maceriert, 42 cm, 1820 g, Milztumor, Nebennierenschwellung, Osteochondritis?

Mikr. Knochen (Tibia) leichte Osteoch. mit breiter Knorpelverkalkung, etwas Kalkgitter. Spir. Knorpelkanäle +, primäre Markräume +++/++++ mit pericapillären Gespinsten bis Geflechten, diaphysärwärts ++ lockerer, Osteocyten frei. Perichondrium gelenkwärts frei, an der Wucherungszone ++/+++, an der Ossificationsbucht sogar perivasculäre Netze.

Allgemeinspirochätose: (15 Organe). Verbreitet, schwer, mit Zentren.

3. Vor 1 Jahr syph. Totgeburt (Fall 4). ♀ Foetus maceratus, Milz-Lebertumor, Osteochondritis. Spir. im Burristrich +.

Mikr. Knochen: Beispiel u. Femur (hierzu Abb. 7): Starke, gegen die Knorpelkanäle ausgezackte Verbreiterung der Verkalkungszone, breites, engmaschiges Kalkgitter, stellenweise durch Defekte unterbrochen. Erste Spongiosa spärlich, zartbalkig, oft geflechtartig. Subepiphysäres Mark ist reich an Spindelzellen und vielgestaltigen Epithelioiden, beginnende Faserbildung, kleine leukocytenumrahmte Nekrosen. Lymphoidzellige Infiltration im Periost, diaphysär geflechtartiges Osteophyt. Ähnliche Veränderungen im Epiphysenkern. Spir.: Massenhaft, in den Knorpelkanälen nach abwärts zunehmend von ++/++++ mit perivasculären Schwärmen und zopfigen Anlagerungen an den Knorpel. Am reichlichsten in den primären Markräumen ++++ mit perivasculären Schwärmen und zopfigen Geflechten, Austapezierung der frisch eröffneten Knorpelkapseln; bes. im subepiphysären Mark, grobbalkige, z. T. degenerierte Zentren. Reichlich perivasculäre Geflechte gegen das tiefere Mark zu etwas abnehmend, aber immer noch +++ gelegentlich intracellulär in mononucleären Markzellen, häufig in Knochenkörperchen der Spongiosa und Rinde. Im Periost im Cambium +++, in der Fibrosa locker zerstreut. Perichondrium ausgedehnt durchsetzt, am stärksten in der Encoche ++++ mit perivasculären Mänteln. Im Epiphysenkern ++++ bes. perivasculär. Bemerkenswert sind noch embolusartige Knäuel in Markgefäßen.

Die übrigen Knochen sind histologisch ähnlich, aber abgestuft geringer verändert, z. B. o. Femur = o. Tibia > u. Tibia = o. Fibula > u. Fibula. Die Spirochätose ist überall stark, aber ähnlich abgestuft geringer. — Diaphysenquerschnitte von Femur und Tibia zeigen exzentrisches, periostales, geflechtartiges Osteophyt, Spir. hier reichlich +++ im Markkanal bes. perivasculär mit netzigem Zentrum, ++ in Haverskanälen und in den periostalen Markräumen, vereinzelt in der Fibrosa des Periostes, Muskeln frei. In Knochenkörperchen Spir. nur in der osteophytären Auflagerung, Compacta selbst ist frei. Dg.: Verbreitete abgestufte Osteochondritis passiva, z. T. bereits activa mit leichter Periostitis. — Die Allgemeinspirochätose (10 Organe) ist sehr schwer und verbreitet mit typisch fötaler Organverteilung, einige Degenerationsformen.

4. ♀ Foetus sanguinolentus, etwa Anfang 9. Monats. Osteochondritis, Leber-Milztumor.

Mikr. Knochen: Beispiel u. Femur: Knorpelkanäle reichlich, auf Kosten der breiten Wucherungszonen des Knorpels keilförmig ausgedehnt mit geflechtsartiger Knocheneinlagerung. Breite zackig emporragende Knorpelverkalkung. Zackige Eröffnungszone, deutliches Kalkgitter mit fleckweiser Rarifikation, auch der ersten Spongiosabälkchen. Primäres und unmittelbar anschließendes Sekundärmark sind reich an Spindelzellen und Osteoklasten, arm an Markzellen, vereinzelte dichtere Zellherdchen mit karyorhektischem Zerfall. Subepiphysäre Cortex schwach entwickelt. Spir. Im tiefen Knorpelmark ++/+++, subperichondral dichte Schwärme. Primäres Mark und Knochenkörperchen der Spongiosa sind frei. Im tiefen Mark +++ mit reichlichen Schwärmen und einzelnen Zentren. Degenerationsformen. (Perichondrium sonst im allgemeinen ++/+++, Periost Ø). — Die übrigen Knochen ähnlich, abgestuft geringer verändert, z. B. o. Femur = o. Tibia = o. Humerus > o. Fibula, u. Tibia, u. Fibula > u. Humerus > o. Radius und Ulna. Kaum verändert sind Metacarpus, Phalangen, Wirbel; Rippe etwa wie u. Humerus. Also verbreitete abgestufte Osteochondritis passiva, beginnende Osteomyelitis und Miliarsyphilome im Mark. Die Spirochätose ist verbreitet und zeigt fast überall (Rippen ausgenommen) eine Bevorzugung des Knorpelmarkes und des Perichondriums und des tiefen diaphysären Knochenmarkes, während das primäre Mark auffällig gering beteiligt oder frei ist. Auch die Osteocyten sind frei geblieben. Selbst die kaum veränderten Knochen zeigen ähnlich verteilte, noch ziemlich reichliche Spirochätose. Zentren finden sich nur gelegentlich. Degeneration der Spir. tritt stark hervor. Im Oberkiefer, wo ein Zahnkeim unverändert ist, sind die Spir. +/++ in der Zahnpulpa, zwischen den Odontoblasten; im Schmelzepithel als dichter Grenzzsaum zum Bindegewebe. Im inneren und äußeren Periost der Zahnalveole ++ meist degeneriert usw.

Die Allgemeinspirochätose (an 11 sonstigen Organen) ist schwer und stark verbreitet mit Neigung zur Zentrenbildung und teilweise zur Degeneration.

5. Mutter I-para, in frühester Jugend Periostitis, 2 + fast blind, angeblich skrofulös., ♀ maceriertes Kind, $46^1/_2$ cm, 2810 g, Placenta 880 g, Milztumor, Osteochondritis? Atresie der rechten Uretermündung, Hydronephrose.

Mikr. Knochen (Abb. 2) zeigen leichte passive Osteoch. mit zackig verbreiterter Knorpelverkalkung, breiten durch die Wucherungsschichten aufbrechenden Knorpelkanälen und zartbalkigen, nirgends rarefizierten Kalkgitter (o. Femur = o. Tibia > Rippe). Spir.: (z. B. o. Femur) reichlich. In Knorpelkanälen ++, diffus darin verteilt. In primären Markräumen ++++ mit dichten perivasculären Gespinsten mit beginnendem Zerfall, sonst schöne lange Formen bis in die jüngst eröffneten Knorpelkapseln noch +++. Diaphysenwärts leichte Abnahme auf etwa +++, teils in perivasculären Gespinsten, teils diffus zwischen Markzellen verteilt, gelegentlich in Gefäßlichtung. In Osteocyten, in Rinde und Spon-

giosa nur vereinzelt. Im Periost spärlich +, nur in Epiphysenhöhe reichlicher ++ vom Cambium bis zur Fibrosa. (Rippe ähnlich, im ganzen geringer.)

Die Allgemeinspirochätose: (aus 22 sonstigen, großenteils spezifisch veränderten Organen) ist schwer, verbreitet von fötalem Typus, nur gelegentlich Zentren.

6. Vater luetisch, Mutter I-para, Wassermann +, seit 8 Tagen kein Kindesleben mehr. ♂ Kind stark maceriert, 47 cm, 2100 g, Placenta 600 g. Leber-Milztumor, Osteoch.

Mikr. Knochen: Ausgebreitete passive Osteoch. (u. Femur > o. Femur, o. Tibia, Rippe > o. Fibula) leichteren Grades mit ausgesprochenem Kalkgitter, Rarefikation der ersten Spongiosa nur am Femur, hier allein auch leichte ossifizierende Periostitis. Spir. (in verschiedenen Knochen ähnlich, nur in Stärke etwas abgestuft, z. B. Femur, Tibia > Fibula > Rippe) typische sehr lange Formen: In Knorpelkanälen bes. tieferen diffus, durchschnittlich ++. In primären Markräumen +++ mit perivasculären Schwärmen, zerstreut noch bis in die frisch eröffneten Knorpelkapseln. Diaphysenwärts allmähliche Abnahme bis auf +. In Knochenkörperchen von Spongiosa und Rinde im allgemeinen nur vereinzelt, aber gelegentlich schon tief im Bälkchen gelegen, nicht selten zerstückt. Im Periost spärlich (auch in den Osteocyten der periostitischen Femurauflagerung), nur in Epiphysenhöhe bis an der Wucherungsschichte des Knorpels ++/+++, übriges Perichondrium frei. Die Allgemeinspirochätose (aus 10 sonstigen Organen) ist verbreitet, aber im allgemeinen mäßig, mit ungewöhnlicher Organbevorzugung (Herz, Schilddrüse).

7. Mutter I-para, vor 3 Jahren monatelange Halsentzündung. Kind ♀ stark maceriert, 45 cm, 2430 g, Placenta 480 g, leichter Milztumor, geringe Osteoch. Spir. im Burristrich der Nebenniere +.

Mikr. Knochen: (o. Tibia, u. Femur). Leichte passive Osteoch. Oberkiefer mit Zahnkeim unverändert. Spir.: Im Knorpelmark bis zu++, im primären und sekundären Knochenmark in perivasculären Zügen +++, soweit der Schnitt reicht, gelegentlich Knäuel. Im Periost spärlicher, in den inneren Schichten etwa ++, Perichondrium frei. — Im Oberkiefer, in den Haversschen Räumen der Alveole, im Periost, in Mucosaoberfläche +/++ (Zahnkeim nicht im Schnitt).

Die Allgemeinspirochätose: (19 sonstige Organe) verbreitet, schwer, mit zahlreichen Zentren, ausgesprochene Degeneration.

8. Mutter II-para, vor 4 Jahren Abort im zweiten Monat. — Kind ♀ maceriert, 45 cm, 2450 g, Placenta 730 g, Leber-Milztumor, Osteochond., pleurale Petechien.

Mikr. Knochen: Nur am u. Femur u. Rippe ist leichte passive Osteochondritis feststellbar (leicht verzögerte erste Knochenapposition in primären Markräumen, überbreite Knorpelverkalkung), außerdem diaphysäre einseitige ossifizierende Periostitis (Femur, Tibia). Spir. ist mäßig (meist ++ in Knorpelmark und primären Knochenmark mit Neigung zur Degeneration; reichlicher im Periost, bes. gegen Epiphyse, hier meist +++, namentlich im Perichondrium der Ossifikationsbucht. An den Diaphysenschnitten häufige, oft reichliche Spir.-Einlagerungen in den Knochenkörperchen der geflechtartigen Auflagerungen, während der Lamellenknochen des Schaftes spir.-frei ist, einzelne in den Haversschen Kanälen und im zentralen Markkanal.

Die Allgemeinspirochätose: (20 sonstige Organe) ist sehr verbreitet und meist schwer mit Zentren und Zerfallserscheinungen.

9. Mutter II-para, erstes Kind $^1/_2$ Jahr alt an Meningitis gestorben; jetzt seit 2 Tagen kein Leben mehr. Etwas maceriertes ♀ Kind, 47 cm, 2620 g, Placenta 620 g. Leber-Milztumor, Perisplenitis, Gumma im Pankreas, ausgesprochene Osteoch.

Mikr. Knochen: (o. Humerus) bereits ausgesprochene aktive Osteoch. (verbreiterte Knorpelkanäle erfüllt mit Granulationsgewebe und Geflechtsknochen, dadurch Defekte in der Knorpelwucherungszone. Unregelmäßiges Kalkgitter, in den Epiphysenperiostwinkeln spindelzellreiches Granulationsgewebe mit miliaren Nekrosen und osteoklastischer Resorption der Knorpelpfeiler und Spongiosabälkchen). Spir. mäßig, rückgängig. Im Granulationsgewebe +, in den übrigen primären Markräumen ++, gegen das tiefere Mark nur +, ebenso Knorpelmark. Reichlich in Osteocyten an der Granulationsschicht. — Im Oberkiefer selten in der Pulpa des Zahnkeims, etwas häufiger in der Odontoblastenschichte, gelegentlich in Haversschen Kanälen der Zahnalveole. — Im Felsenbein nur vereinzelt +, so in Haversschen Kanälen der Schnecke, in Gefäßwänden der Dura, unterm Epithel der Gehörgangswand.

Allgemeinspirochätose: (17 Organe) nicht mehr allgemein verbreitet, nur in wenigen Organen reichlicher, durchschnittlich gering, zeigt auch sonst durch häufigere Phagocytose und Degenerationserscheinungen der Spirochäten den Rückgang. Durch Neigung zu Herdcharakter (Pankreas, Knochen) und in der Beteiligungsauswahl erinnert der Fall an solche der späteren Zeit.

10. Erstes Kind Frühgeburt im 6. Monat. Dieses maceriert 48 cm, 3180 g, Pemphigus syph., Leber-Milztumor, multiple herdförmige weiße Pneumonien, miliare Gummata der Nebenniere, Schilddrüsenblutung.

Mikr. Knochen: (Beispiel u. Femur) zeigt neben einem Kalkgitter auch granulationsgewebsbildende Osteoch. mit ausgesprochener Schmidtscher chondraler Granulationszone (kurze Charakteristik im Text bei Abb. 16). Auch das primäre Mark ist schwer verändert, fast nekrotisch, verquollen, leukocytenreich, Periost zellig verdickt. (Weniger ausgesprochen sind diese Veränderungen im o. Humerus, an der Rippe besteht im wesentlichen kalkgitterbildende Osteoch. Phalangen, Wirbel o. B.) Spir. reichlich im Knorpelmark gegen den Knochen zunehmend von +/++, im primären Mark +++ mit perivasculären Gespinsten, auch intravasal im tieferen Mark abnehmend. In Osteocyten nur selten subepiphysär und periostal. Im Periost nur in der Encoche +++, sonst +. (Im Humerus und bes. Rippe sichtlich geringer, ähnlich verteilt; in einer Phalanx ganz spärlich). — Stufenschnitte durch das Felsenbein ergeben keine histologischen Veränderungen. Spir. finden sich +++ im Epithel des Ohres und Gehörganges, selten im Inhalt, in der Cutis ++. Die Knorpelhaut ist frei. In knöcherner Gehörgangs- und Paukenwand fleckweise in Markräumen bis +++, auch in oberflächlich gelegenen Knochenkörperchen; spärlich in der Paukenmucosa und N. vestibularis, Facialis frei, ebenso häutiges und knöchernes Labyrinth, Dura. Die großen Nerven am Meatus acusticus, ein Ganglion sind endo- und perineural ganz gespickt ++++, weiter Spirochätensäume an benachbarten duralen Venen, spärliche Spir. in einer Lymphdrüse in Gefäßwänden und Trabekeln.

Allgemeinspirochätose: (27 sonstige Organe) ist schwer mit Zentren und verbreitet, bes. in den disponierten Organen.

11. Mutter I-para, seit 3 Stunden kein Leben mehr. ♀ Kind, noch totenstarr, 48,5 cm, 2570 g. Leber-Milztumor, ausgesprochene Osteoch., gummöse Geschwüre im Dünndarm und gummöse mesenteriale Lymphadenitis.

Mikr. Knochen: (o. Femur). Verbreiterung der Knorpelkanäle mit Auflichtung des Nachbarknorpels und zelliger Vermehrung und Geflechtsknochenbildung im Inhalt, breite Durchbrüche durch die Wucherungsschichte. Ausgesprochenes Kalkgitter. Auf der einen Seite subcorticale Osteomyelitis durch die ganze Diaphyse des Schnittes mit spindelzellreichem Granulationsgewebe, darin karyorhektisch zerfallenen Leukocyten, Fibrinnetze; das Kalkgitter, die Spongiosa und Corticalisbälkchen sind hier stark lacunär erodiert, das Periost

zellig gewuchert. Diagnose: Osteoch. und Osteomyelitis. Spir. sehr reichlich typisch angeordnet: Im Knorpelmark +++, primäres Knochenmark ++++ bis in die frisch eröffnete Knorpelkapsel ausschwärmend, diaphysenwärts im allgemeinen +++ perivasculär wie zwischen den Markzellen, nur vereinzelt in Osteocyten. Auf der pathol. Seite ++++ in dichten Gespinsten bis ins Periost, auch einige balkige Zentren. In den Knochenhäuten reichlich, aber nicht wesentlich über die Knorpelwucherungshöhe emporreichend, auf der leichter veränderten Seite geringer. (Rippe zeigt geringere osteoch. Veränderungen und etwas geringeren Spir.-Gehalt von ähnlicher Anordnung.) — Oberkiefer, der mit seinem Zahnkeim unverändert ist, enthält Spir. nur etwa ++ im Periost und Haverskanälen der Alveole, nur vereinzelt + in Zahnsäckchen und Mundepithel.

Die Allgemeinspirochätose: (25 Organe) ist trotz des frischen Absterbens des Kindes schwer mit vielen Zentren, von fortschreitendem Charakter, diffus verbreitet in den meisten disponierten Viscera, auffällig gering in der Haut.

12. Mutter III-para, nach erstem noch lebenden Kind Unterleibsentzündung, dann Totgeburt, jetzt angeblich seit 4 Wochen kein Leben mehr, Wassermann +. — ♂ Foetus sanguinolentus, 47 cm, 2500 g, Placenta 540 g. Leber-Milztumor Osteoch.

Mikr. Knochen (o. Femur, o. Humerus, Rippe) leichte passive Osteoch. Spir. +++ bes. perivasculär, im Knorpel, im primären und tieferen Knochenmark, im Periost mehr diffus in den inneren Lagen bes. an Knorpelknochengrenze, gelegentlich in Knochenkörperchen der Rinde wie Spongiosa.

Allgemeinspirochätose: (26 Organe) ist verbreitet und sehr schwer mit Bildung von Zentren und Degenerationsformen.

Anhang: Syphilisfreie Totgeburten syphilitischer Mütter.

13. Mutter im Coma diabet., früher 2 Fehl- und 3 Totgeburten. ♀ Kind extrahiert tot, 40 cm, 1450 g, maceriert, Leber und Nebennieren groß, kein Milztumor. Placenta 590 g.

Mikr. Knochen: (Femur, Tibia, Zehe, Rippe) frei von Osteoch. Spir. Ø. Auch in (15) anderen Organen keine syphilitischen Veränderungen, keine Spir.

14. Mutter II-para, vor 2 Jahren syphilitische Infektion, wiederholt und auch jetzt in Gravidität behandelt. Erstes Kind kurz nach Geburt gestorben, Wassermann jetzt +. — ♀ Kind, reif, übertragen, 49 cm, 2750 g, stark maceriert, keine syphilitischen Veränderungen. Placenta 500 g.

Mikr. Knochen: (o. u. Femur, u. Sternum) frei von Osteoch. Spir. Ø, ebenso in 16 anderen Organen. Zusammenfassung: Intrauteriner Fruchttod aus unbekannter Ursache.

15. Mutter III-para. Zweites Kind totgeboren, Wassermann vor Geburt +, 3 Monate später Ø, seit 6 Tagen kein Leben mehr. — ♂ Kind 54 cm, 3200 g, stark maceriert, Nabelstrang am Kindesnabel fadenartig verdünnt, gedreht, Placenta 530 g, kein Milztumor.

Mikr. Knochen: (u. Femur, Rippen, Oberkiefer) keine Osteoch., keine Spir. Ebenso in 18 anderen Organen. Zusammenfassung: Intrauteriner Fruchttod durch Nabelstrangstorsion.

II. Lebende Neugeborene (bis 2 Wochen alt).

16. Mutter manifest syphilitisch, Wassermann +. — ♂ Kind 2 Tage alt, 41 cm, 1450 g, greisenhaft mit Pemphigus geboren. Sektion: Milztumor, Pemphigus, Petechien der Serosae.

Mikr. Knochen: (o. Tibia, u. Femur, Rippe) intakt. Spir. spärlich, nur in Knochenhäuten, im Cambium der Ossif.-Grube ++, in der Fibrosa +, im subepiphysären Periost +. — Oberkiefer: an Alveolen geflechtartige Knochen-

auflagerung, Zahnkeim intakt. Spir. verbreitet, aber nur + im Periost und Markräumen der Alveolen, ++ in Mundmucosa an Drüsen und u. Epithel.

Allgemeinspirochätose: (18 Organe) verbreitet, im allgemeinen mäßig nur in Haut, Schleimhäuten und einzelnen Viscera stark, wenig Zerfall. — Todesursache Syphilis.

17. Mutter vor 6 Jahren Sekundärsyphilis. Hg-Kur, vor 2 Jahren Totgeburt. Wassermann ++. — ♀ Kind, 49 cm, 2860 g, schnieft seit Geburt, am 3. Tag Pemphigus; gestorben 7. Tag. Sektion: Pemphigus, Leber- und Milztumor mit Perisplenititis; Vergrößerung und Kapselverdickung der Nebennieren. Konfluierende Lobulärpneumonie.

Mikr. Knochen: (u. Femur, o. Tibia, Rippe, Wirbel) nirgends Osteoch. Spir. im ganzen mäßig. Fibula > Femur (hier Epiphysenkern > Epiphysengrenze) > Rippe (Wirbel fast frei). Im primären Mark höchstens ++/+++, im tiefen Mark stark abnehmend; in Häuten subepiphysär und bes. an Ossif.-Gruben ++/+++, überall auch Degenerationsform und Trümmer, also rückgängig. Knochenkörperchen frei.

Die Allgemeinspirochätose: (14 Organe) ist verbreitet, aber mäßig, stärker nur in Leber mit vielen Zentren. — Todesursache: Syphilis.

18. Mutter I-para, kurz a. part. behandelt. Wassermann ++. — ♀ Kind, 47 cm, 2650 g mit Pemphigus, Lebertumor geboren. Schmierkur, gestorben am 8. Tag. Sektion: Lebertumor mit herdförmiger interstitieller Hepatitis und Nekrosen, Nebennieren-, Milzvergrößerung, Thymusabsceß. Gangränesc. Penumonie, Atrophie, Harnsäureinfarkte in Nieren.

Mikr. Knochen: Knorpel und seine Kanäle o. V. Zart- und engbalkiges Kalkgitter nur am u. Femur und subperiostal an o. Tibia, leichte ossif. Schaftperiostitis an Tibia. Übrige Knochen (o. Femur, u. Tibia und Fibula, Rippe, Phalanx) intakt. Spir. wesentlich in Knochenkörperchen junger Spongiosabälkchen, der Rinde oder periostitieller Knochenauflagerung, sonst nur gelegentlich im Knochenmark und Periost, viele Degenerationsformen. Primäres und Knorpelmark frei (Tibia > Fibula, Rippe, Keilbeinkörper; sehr spärlich in Phalanx). Also im ganzen rückgängig. Kokken in Gefäßen.

Allgemeinspirochätose: (26 Organe) ist mäßig bis schwer, nur wenig und dabei fleckweise verbreitet; in den Viscera und Knochen rückgängig, in Haut und Schleimhäuten fortschreitend. — Todesursache: Syphilis mit sekundärer Kokkeninfektion (dadurch Pneumonie und Lebernekrosen).

19. Mutter II-para, erstes Kind 7 Tage alt an „Lebensschwäche infolge Krankheit des Vaters" gestorben, Wassermann +. — ♀ Kind, 45 cm, 2100 g, bei Geburt Pemphigus, dann Meläna, gestorben am 9. Tag. Sektion: Diffuse interstitielle Hepatitis, Milztumor, Osteoch.?

Mikr. Knochen: Leichte passive Osteoch. am u. Femur und Rippe. (o. Femur, Tibia, Fibula, Humerus, Radius, Ulna, Finger, Sternum frei von Osteoch.) Zellreiches Cambium am diaphysären Periost, an Femur, Tibia und Fibula auch Osteophyten. Spir. ist reichlich und verbreitet; im primären und sekundären Knochenmark noch ausgesprochen perivasculär, gelegentlich auch intravasculär neben Stäbchen (Koli?), um die Knochenbildungszellen und in den Knochenkörperchen der Spongiosa, der Rinde und ihrer Apposition. Im Periost am reichlichsten epiphysär, im Knorpelmark geringer höchstens ++. In den erkrankten Knochen nur wenig stärker wie in den unveränderten, keine Degenerationsformen. Also im ganzen frische fortschreitende Infektion.

Die Allgemeinspirochätose: (16 Organe) ist schwer und diffus verbreitet. Todesursache: Syphilis.

20. Mutter I-para, Infektion in Gravidität $5^1/_2$ Wochen a. part., Primäraffekt am Labium 1 Woche a. p., Wassermann bei Geburt +. — ♀ Kind, 45 cm, 2070 g mit Handrhagaden, Milztumor. Gestorben am 10. Tag. Sektion: Icterus, Osteoch., Schuppung an Hand- und Fußinnenfläche. — Hämorrhagische Bronchopneumonie, fibrinöse Perikarditis. Petechien der Serosae, Unreife.

Mikr. Knochen: (u. Femur, o. Tibia, Rippe) breite zackige Knorpelverkalkung, reichliche, z. T. durch die Wucherungszonen aufbrechende Knorpelkanäle mit vorzeitiger Geflechtsknochenbildung. Enges breitbalkiges Kalkgitter, nicht selten von Osteoklasten besetzt. Primäres Mark locker, spindelzellig, osteoblastenreich. Schmalbalkige, partielle defekte, weithin knorpelhaltige erste Spongiosa. Zellreiches periostales Cambium mit geflechtsartigen Osteophyten. Diagnose: Ausgesprochene passive Osteoch., Periostitis. Spir. auffällig gering, nie über +, ganze Gesichtsfelder frei, häufig Degeneratiosformen. Sie liegen in manchen Knorpelkanälen und absteigenden Ästen, dagegen im primären und sekundären Mark selten oder fehlend. Nicht selten in Knochenkörperchen, oft zerstückelt, sowohl in Spongiosa und besonders Rinde und Auflagerung. In Häuten regelmäßig nur in Ossif.-Grube. Also ausgesprochen rückgängig.

Allgemeinspirochätose: (10 Organe) ist mäßig verbreitet, auffällig gering, mit Degenerationsneigung. — Todesursache: Hämorrhagische Diathese, wahrscheinlich infolge sekundärer Kokkeninfektion.

21. Mutter Wassermann +, früher zwei Fehlgeburten. — ♂ Kind, 40 cm, 1600 g, bei Geburt Pemphigus und Schnupfen, 3 Tage Schmierkur. Gestorben am 12. Tag an Asphyxie. Sektion: Osteoch., Thymusabsceß, indurative Pankreatitis, Geschwüre an Fußsohlen, Icterus, kein Milztumor. Bronchopneumonien, Soor, Unreife.

Mikr. Knochen: (u. Femur, o. Tibia, Rippe) schmale Knorpelwucherungsschichte mit Kompression des Säulenknorpels (Lentzsche Querlinie), reichliche breit aufbrechende Knorpelkanäle mit hyperämischem, leukocytenhaltigem Zellmark und geflechtsartiger Knochenumrahmung der Durchbruchsstellen; infolgedessen zackige Fpiphysengrenze. Die Knorpelpfeiler sind dürftig, durch osteoklastische Resorption vielfach defekt, doch ist die erste Knochenablagerung nicht verzögert, im locker spindelzelligen Mark reichliche Osteoblasten. Die erste Spongiosa ist sehr dürftig und zartbalkig, sekundäres Knochenmark lymphoidzellig, osteoklastenreich. An der Rippe besteht außerdem ein einseitiger osteomyelitischer Keilherd mit Markzellenschwund, Kollagenfaserbildung und nur spärlichen geflechtsartigen Knochenbälkchen. Das Periost ist im allgemeinen zellig verdickt und perivasculär weithin zellig infiltriert. (Wirbel kaum verändert.) Diagnose: Hypoplastische Chondritis und Periostitis, einmal osteomyelitischer Herd. Spir. wesentlich einmal im Knorpelmark ++/+++, bis in die angrenzenden Knorpelkapseln hinein, nach den Durchbruchsstellen spärlich und degeneriert und weiter im Periost und Perichondrium bis in die angrenzende Muskulatur hinein zerstreut +/++, nur in Ossif.-Gruben +++. Im primären Mark spärlich + und degeneriert, sekundäres Mark frei. Nur selten (Rippe) Degenerationsformen in den Knochenkörperchen. In Rippe ist die stärker veränderte Seite nur +, die schwächere veränderte +/++.

Allgemeinspirochätose: (13 Organe) verbreitet, aber geringgradig mit Degenerationsneigung. — Todesursache: Syphilis mit sekundärer Pneumonie.

22. Vater vor 2 Jahren syphilitisch infiziert, mit Mutter behandelt, danach Wassermann bei beiden ∅. — ♀ Kind, erstes dieser Ehe, ikterisch, Koryza, papulöses Exanthem. Häm. Diathese, Sklerödem, Frühgeburt. Gestorben am 12. Tag. 46 cm, 2480 g. Sektion: Interstitielle Hepatitis mit miliaren Gummata, akute Milzschwellung, Icterus. Paravertebrale Pneumonien.

Mikr. Knochen: (u. Femur mit Epiphysenkern, o. Tibia, o. Humerus, Rippe, Darmbeinkamm, Wirbelkörper) überall leichte passive Osteoch., leichte periostitische Zellinfiltration bis in Umgebung und gelegentlich Osteophyten. Spir. verbreitet, mäßig, nicht selten Degenerationsformen; z. B. im Femur im Knorpelmark +/++, primäres Mark +++ mit perivasculären Gespinsten, diaphysenwärts ++, den Bälkchen hier anliegend und in Knochenkörperchen der Spongiosa und Rinde. Im Periost + bes. im Cambium, an Ossif.-Gruben ++. (In anderen Knochen ähnlich, aber etwas geringer namentlich im Darmbein und Wirbel.)

Allgemeinspirochätose: (15 Organe) ziemlich verbreitet, aber nur einzelne Organe (Pankreas, Leber, Nebennieren, Haut) stärker, häufig Degenerationsformen. Todesursache: Syphilis mit (sekundärer?) häm. Diathese.

III. Jüngere Säuglinge (bis zu 3 Monaten).

23. Mutter I-para, 16jährig, ziemlich frisch infiziert, behandelt, Leukoderma, Wassermann +. — ♂ ausgetragenes Kind, 52 cm, 3260 g, 2 Tage p. part. papulöses Exanthem, Koryza. Gestorben am 16. Tag. Sektion: Osteoch., Papeln, Rhinitis, Milztumor. — Colitis phlegmonosa, hämorrhagische Ascites, akute Mesenterialdrüsenschwellung.

Mikr. Knochen: Verbreitete, leichte, kalkgitterbildende Osteoch., teilweise auch mit Verbreiterung der Knorpelverkalkung, in den Knorpelkanälen viele vakuolisierte Rundzellen. Nur gelegentlich etwas Rarifikation der ersten Spongiosa. Die Stufenfolge ist etwa u. Femur > o. Tibia, Rippe > o. Fibula > o. Femur > u. Tibia > u. Fibula. Leichte ossifizierende, nur einseitige Periostitis am o. Femur. Spir.: Beispiel u. Femur: in oberen Knorpelkanälen spärlich, in den tiefen ++++, perivasculär wie diffus verteilt (im Epiphysenkern ++++ mit perivasculären Geflechten). Im primären und sekundären Knochenmark +++/++++, häufig perivasculäre Gespinste. Im Periost besonders subepiphysär und in Ossif.-Grube ++/+++ mit Ausstrahlung bis in die Fibrosa und Sehnenansätze, im übrigen Periost rasch abnehmend, im Periochondrium sonst nur spärlich. Gelegentlich spir.-erfüllte Knochenkörperchen in der Rinde, weniger in Spongiosabälkchen. In den übrigen angegebenen Knochen abgestuft geringer, in ähnlicher Verteilung. In den primären Markräumen zahlreiche Streptokokken in den Gefäßen. — Ein Diaphysenquerschnitt (Femur) zeigt dicke Compacta mit engem Markkanal, Spir. nur spärlich +, pericapillär in Haversschen Kanälen und im zentralen Markraum.

Allgemeinspirochätose: (17 Organe) wenig verbreitet, nur in wenig Organen (Knochen, Lunge) stärker, sonst gering; abgesehen vom Knochensystem vielfach Degenerationsformen. Todesursache: Streptokokkensepsis.

24. Mutter vor $2^1/_2$ Jahren infiziert, vor 1 Jahr Abort. — ♂ Kind, 3 Wochen vorzeitig geboren, am 7. Tag Pemphigus, später Mundrhagaden, Schnupfen, Lebertumor. Gestorben 24. Tag. Sektion: Herdförmige interstitielle Hepatitis mit miliaren Gummata, Milztumor, Osteoch. — Bronchopneumonien.

Mikr. Knochen: (o. Tibia, u. Femur) erste Knochenanlagerung nur im Epiphysenkern etwas verzögert, an der Diaphysengrenze frühzeitig, aber wie die erste stark knorpelhaltige Spongiosa sehr zart. An Tibia einseitig im Periostepiphysenwinkel ein längsgedehnter Herd aus vorwiegend spindelzellreichem Mark, mit reichlichen, vom Periost einstrahlenden Kollagenfasern, wenig gelapptkernigen Leukocyten. Die Spongiosabälkchen und besonders die dürftigen Corticalisreste sind stark lacunär erodiert, ebenso die hier einer Knochenapposition entbehrenden epiphysären Knorpelpfeiler. — Periost besonders im Cambium zellig verdickt, namentlich über der pathologischen Tibiastelle mit faserknorpeligen

und osteophytären Einlagerungen. Diagnose: Periostitis und fibrös osteoch. Herd. Spir. (Tibia) verbreitet in geringer Zahl durchschnittlich +, vorwiegend degenerierende Form, so in zahlreichen Knorpelkanälen, im Periost und Perichondrium bis in die Faserschichte hinein, selten im primären und sekundären Knochenmark. In einer mäßigen Zahl von Knochenkörperchen liegen Spir. oft in korbartiger Umspinnung der Osteocyten, besonders tieferer Spongiosabälkchen, aber auch in Rinde und Osteophyten. Also Spir. rückgängig und gering (gelegentlich Kokken in Gefäßen).

Allgemeinspirochätose: (18 Organe) ist mäßig verbreitet und mäßigen Grades, nur an Schleimhäuten und Haut etwas stärker, überall in deutlichem Rückgang. Todesursache: Sekundärpneumonie.

25. ♀ Kind, 1 Monat, 3 Wochen a. exit. papulo-postulöses Exanthem, Analrhagaden. 3 Wochen behandelt, 10 Tage a. exit. Wassermann noch +. Sektion: Kleine ikterische Leber, allgemeiner Icterus, chron. Milztumor. — Erosionen der Magenschleimhaut, Atrophie.

Mikr. Knochen: (Femur, Tibia, Fibula, Rippen, Becken, Wirbel) nirgends Osteoch. oder Periostitis, keine Spirochäten, auch nicht in 14 anderen Organen (Haut und Schleimhäute fehlen allerdings), auch nirgends histologisch syphilitische Veränderungen. — Todesursache wahrscheinlich hämorrhagische Diathese, hämolytischer? Icterus.

26. ♂ Kind, 1 Monat, unbehandelt, klinische Diagnose: Lues cong., Pneumonie. Sektion: ausgedehntes papulo-pemphigoides Exanthem. Osteoch. (Femur, Rippe), vereiterte Epiphysenlösung einer Rippe, Syphilome am Stirnbein, knotige weiße Pneumonie und herdförmige interstitielle Hepatitis, Milztumor mit Perisplenitis. Herzdilation, Ödeme, Höhlenhydrops, Bronchopneumonie.

Mikr. Knochen: 1. knorpelig präf. Ossif. Beispiel u. Femur: Die Knorpelkanäle enthalten vakuolisierte, große Stromazellen und vermehrte kleine Rundzellen, zeigen keine stärkeren Durchbrüche. Knorpelzonen und Verkalkung regelmäßig. Nur hier und da leicht verzögerte erste Knochenanlagerung in primären Markräumen, kein eigentliches Kalkgitter. Das Knochenmark ist von der Epiphyse ab unregelmäßig (3—5 mm) tief verändert, aufgelichtet; statt des lichten Zellmarkes findet sich ein lockeres, stern- und spindelzelliges, etwas fibrilläres Gewebe, mit einzelnen gelapptkernigen Leukocyten und nur spärlichen Markzellen; darin liegen einzelne Herdchen aus dicht gedrängten polymorphkernigen Leukocyten und zentral im Herd eine ausstrahlende kernlose Masse. Kein Bälkchenschwund. Das Periost ist zellig (bs. leukocytär) infiltriert, die Corticalisbälkchen stellenweise lacunär erodiert. Diagnose: Subepiphysäre Osteomyelitis mit Miliarsyphilomen, leichte Periostitis. — Die gleichen Markveränderungen nur in geringerem Grade ohne jede Osteoch. zeigen auch andere Knochen, nur sind die osteomyelitischen Lichtungsbezirke kleiner, greifen häufig nicht in ganzer Quere durch, sondern liegen nur subcortical oder von der Epiphyse durch eine normale Zellmarkzone getrennt; auch Miliarsyphilome sind seltener. Die Stufenfolge ist: u. Femur > o. Tibia, o Femur > Rippen. Becken, Wirbel, Sternum sind frei. — An der gebrochenen Rippe liegt die Bruchlinie am Übergang der primären in die kräftige sekundäre Spongiosa, die B uchspalte enthält Eiter und Bälkchen, das Periost ist über diesem Absceß abgehoben und eitrig infiltriert, leichter die anschließenden primären Markräume. Die Knorpelknochengrenze ist regelmäßig, im tieferen Mark finden sich die erwähnten corticalen Lichtungsbezirke. Im Eiter reichlich grampositive Diplokokken. — Diaphysenquerschnitte (Femur, Tibia) zeigen nicht ganz zirkulär einen Osteophytenmantel auf der kräftigen Compacta. Im zentralen Markkanal (Tibia) kernarmes Fasermark und einmal ein leukocytenumwalltes Miliarsyphilom.

Spir.: Sehr reichlich, z. B. imu. Femur: In Knorpelkanälen bs. tiefen ++/+++ diffus verteilt, gelegentlich intravasculäre Spir. Im ganzen pathologischen Knochenmark ++++ als dichte perivasculäre Gespinste und Gewebsinfiltration (Abb. 1 und 5). In den Miliarherden nur spärlich körnige Formen, die Zentren selbst sind völlig ungefärbt, blaß. Im tiefen reinen Zellmark sichtlich weniger +++, wesentlich perivasculär. In Knochenkörperchen nur gelegentlich an der pathologischen Grenzschichte. Im Cambium des Periostes +++ bis hoch in die Ossif.-Grube hinauf und längs einiger Gefäße auch noch in die Faserschichte. — Ähnlich ist die Spir.-Verteilung und Zahl auch im o. Femur, o. Tibia, Fibula, Rippe; beträchtlich geringer im Becken, im Sternum äußerst spärlich +, Wirbel frei. — Ab und zu im Mark und Periost Diplokokken, die sich äußerlich reichlich in der Eiterzone der gebrochenen Rippe und im Periost finden, während Spir. gerade an diesen Rippenstellen fehlen, sonst aber bs. im tieferen Mark massenhaft vorhanden sind.

2. Bindegewebig präf. Knochen: Das Stirnbein zeigt schwere, das Scheitelbein leichtere Veränderungen in Form flachknotiger Verdickungen (Abb. 20). Der Prozeß beginnt im Knochenmark mit Auftreten eines locker netzzelligen leukocytendurchsetzten Fasermarkes, gelegentlich auch stärkere Leukocytenansammlungen und Fibrinnetze; ziemlich gleichzeitig zeigt das Periost zuerst dural, dann epikranial zellige Wucherung und Rund- und Leukocyteninfiltration. Die periostale Verdickung wird dann immer mächtiger, betrifft wesentlich das Cambium und besteht dort aus einem sehr locker fibrillären, nur leicht zellig infiltrierten Bindegewebe, verbunden mit einer starken lacunären Erosion und dadurch Schwund der Rinde bs. auf der Duralseite, keine Apposition. Diagnose: Rarifizierende Periostitis und Osteomyelitis mit Miliarsyphilomen. Spir. massenhaft in perivasculären Gespinsten und lockeren Zügen im Bindegewebe dazwischen, ziemlich gleichmäßig in zentralen Markräumen, Haversschen Kanälen, im Cambium an patholog. Periostverdickung ++++, auch in Faserschichte des Periostes noch +++, im Faserverlauf liegend. Osteocyten frei. Keine Degenerationsformen. — Geringer veränderte Stellen zeigen im Mark und Periost etwas geringere Spir. ++/+++, mit filzigen perivasculären Geflechten im Mark. — Zusammenfassung: Osteomyelitis und Periostitis in den knorpelig und bindegewebig präform. Knochen in einer dem Wachstumstempo etwa entsprechenden Stufenstärke und herdförmig. Keine kalkgitterbildende Osteoch. Spir. von fötaler Schwere, besonders im Mark und Periost von fortschreitendem Typus. Komplikation mit Diplokokkeneiterung, dadurch epiphysäre Rippenfraktur.

Allgemeinspirochätose: (17 Organe) ziemlich schwer, aber nicht allgemein verbreitet, mit Neigung zu fleckweiser Ausdehnung; teilweise (z. B. Leber) rückgängig. Todesursache: Syphilis mit Sekundärpneumonie.

27. Fünf gesunde Geschwister, 1 Abortus. — ♂ 5 Wochen. Nach Geburt Hautexanthem, dann Schniefen. Parrotsche Lähmung mit Auftreibung des linken Ellenbogens, unbehandelt. Sektion: Fleckweise interstitielle Hepatitis, Osteoch. (Rippe, Humerus), Hautefflorescenzen, Thymusabsceß, Kapselverdickung der Nebennieren. — Bronchitis, Bronchopneumonien.

Mikr. Knochen: Während alle das linke Ellenbogengelenk begrenzenden Epiphysen mehr oder minder vorgeschrittene Epiphysenlösungen zeigen, finden sich geringere Veränderungen an den Rippen. Immerhin zeigen auch hier die weiten, absteigenden Knorpelkanäle breite Durchbrüche durch die dicke Wucherungsschichte, so daß die Eröffnungszone zackig verläuft, und enthalten vorzeitig Geflechtsknochen. Die erste Knochenapposition ist zwar nicht verzögert, aber sehr dünn, auch die ersten Spongiosa- und Rindenbälkchen sind ungleich, zart,

oft rarefiziert. Osteoblasten spärlich und abgeplattet. Das Mark ist fleckweise, besonders subepiphysär und subcortical in ein lockeres, vorwiegend spindelzelliges Fasermark umgewandelt. Diagnose: Aktive Osteoch. — Am u. Radius ist der angrenzende Knorpel um die weiten Knorpelkanäle aufgefasert, Leukocyten sind in die benachbarten Knorpelkapseln vorgedrungen, die Knorpelsubstanz ist weithin in der Umgebung aufgelichtet, schlechter färbbar. Die Wucherungszonen fehlen völlig. Eine schmale, von hyalinem Exsudat und Knochentrümmern erfüllte Spalte unterbricht hier in ganzer Quere den Zusammenhang mit den unregelmäßig rarefizierten, z. T. defektem Kalkgitter. Auch darunter ist das lockere Fasermark teilweise erweicht und von Fibrin und Spalten durchsetzt. In mehr axial gelegenen Schnitten liegen zwischen den breiten Knorpelkanaldurchbrüchen noch Pfeiler einer stark verkalkten Knorpelwucherungsschichte, und an diesen Stellen hängt die sonst kontinuierliche Kalkgitterschichte noch fest mit dem Knorpel zusammen, doch liegen auch darunter exsudaterfüllte Gewebsspalten im Knochenmark. Dies ist weithin faserig mit reichlich perivasculär angeordneten Spindelzellen und enthält viel osteoklastische Riesenzellen. Die sehr spärlichen Spongiosabälkchen und die Innenseite der Corticalis sind stark lacunär erodiert. Das Periost ist von der Epiphyse ab enorm verdickt, auf dem alten Rindenrest sitzt eine die Knochendicke erreichende Auflagerung von Geflechtsknochen mit radiären Bälkchen, die spurweise von osteoblastischen Knochen belegt sind; das in ihren Markräumen gelegene Mark ist gefäßreich, locker, faserig. Das periostale Cambium ist namentlich subepiphysär zellig verdickt. Noch stärker verändert ist der u. Humerus, indem hier die breit gespreizt durchbrechenden Knorpelkanäle unmittelbar in das pathologische Knochenmark übergehen. Von einem Kalkgitter sind hier nur dürftige Reste zwischen den Durchbrüchen vorhanden, die sich an noch wuchernden oder ruhenden Knorpel anschließen. Die fibrinerfüllte Lösungsspalte liegt hier unter dem Kalkgitter im pathologischen Knochenmark, in ihrer Umgebung Leukocyteninfiltration. Subperiostal trifft man eine von Riesenzellen dicht durchsetzte Trümmerfeldzone von Kalkgitterresten. Die periostale Apposition enthält hier subchondral auch Knorpeleinschlüsse. An der o. Ulna sind die Veränderungen am geringsten. Die Knorpelwucherung ist auch hier vielfach zum Stillstand gekommen. Unter dem Kalkgitter, namentlich der Fossa entsprechend, ist das Fasermark ödematös gelockert, von geringen Spalten durchsetzt. Spongiosa und besonders subepiphysäre Rinde sind hochgradig rarefiziert, doch besteht an der Ulna nur eine zellige Periostverdickung. Diagnose: Hochgradige aktive Osteoch. mit beginnender bis vollendeter Epiphysenlösung, dann callöse Periostitis. Spir.: In den schwer veränderten Knochen massenhaft und in überwiegend gut erhaltenen Formen, besonders im Knochenmark. In den Knorpelkanälen von ++/++++, noch in den benachbarten erodierten Knorpelkapseln vordringend (Abb. 12). In primären Markräumen etwas unregelmäßig +++/++++, hier oft gestreckte, degenerierte Formen. Im Knochenmark und anschließenden Periost in dichten Gespinsten um die Gefäße und zwischen den Zellen ++++, um die Knochenbälkchen, in ihren Lacunen und in zahlreichen Knochenkörperchen. In den Markräumen der periostalen Apposition spärlich, etwas reichlicher im Cambium, massenhaft an der Lösungsgrenze und besonders in der Ossif.-Bucht, im übrigen Perichondrium nur ++. — An der Rippe sichtlich geringer, primäres Mark +, sekundäres Mark soweit pathologisch +++, im Zellmark spärlicher, in Osteocyten selten. Im Periost etwa +, nur in Ossif.-Bucht +++/++++. — Also im ganzen schwere, fortschreitende Spirochätose.

Allgemeinspirochätose: (22 Organe) ist schwer, ziemlich verbreitet, in einzelnen Organen fleckweise, im allgemeinen fortschreitend, wenig Degeneration. Todesursache: Syphilis.

28. 1. bis 3. Kind totgeboren, 4. bis 6. nach 1—2½ Monaten mit Ausschlägen gestorben, 7. klinisch syphilitisch, im Alter von 5 Monaten. — Dieses Kind ♀, 6 Wochen, unbehandelt, klinisch Lues, Enteritis, Sklerem. Sektion: Diffuse interstitielle Hepatitis mit miliaren Gummata, Atrophie.

Mikr. Knochen: (Femur, Rippe, Wirbeldorn) keine Osteoch. oder Periostitis. Spir. verbreitet und reichlich etwa +++ im Knorpelmark, primären und sekundären Knochenmark. Nur vereinzelt in peripher in den Bälkchen gelegenen Knochenkörperchen, weiter im Periost, in die Muskulatur noch einstrahlend. Degenerationsformen nur in geringer Zahl. Diagnose: Im Hinblick auf das Fehlen von Knochenveränderungen und die Stärke der Infektion wahrscheinlich Neuinvasion.

Allgemeinspirochätose: (19 Organe) sehr schwer und verbreitet von fötalem Typus mit mäßiger Degeneration, in der Leber anscheinend Rezidiv. Todesursache: Aufflackernde Syphilis bei Ernährungsatrophie.

29. ♂ 1½ Monate. Von 2 vorehelichen Geschwistern ist das Zweite totgeboren. — 2 Wochen post part. mit Schnupfen, Haut- und Mundausschlag erkrankt, Cubitaldrüsen-, Leber-, Milzschwellung 3 Wochen behandelt. Sektion: z. T. vereiterte Bronchopneumonien, kein Anhalt für Syphilis.

Mikr. Knochen: im o. Femur, der durchaus normale Epiphysengrenzstruktur zeigt, liegt unter dem Trochanterabschnitt, durch eine normale Zellmarkschichte von der Epiphyse getrennt, ein rundlich knotiger Herd (Abb. 22). Er besteht aus einem lockeren, kern- und gefäßarmen, narbigen Bindegewebe ohne spezifische Markzellen; nur am Rande finden sich noch Knochenbälkchen mit zahlreichen lacunären Erosionslücken, aber frei von Osteoklasten, z. T. bestehen die Bälkchen nur aus verkalktem Knorpel mit zarten Knochentapeten. In der Umgebung finden sich reichlichere, unregelmäßig gerichtete Bälkchen, die oft osteoide Säume mit Osteoblastenbelägen zeigen. Mark hier und weiterhin hyperämisches Zellmark. Diaphysär besteht geflechtartiges Osteophyt. — Ein ähnlicher Herd liegt im unteren Femur, stößt aber hier unmittelbar an die muldenförmig ausgehöhlte Epiphyse, die dort mit ruhender Knorpelschichte abschließt. Mitten im Herd liegt ein von Narbengewebe durchsetzter Kalkgitterrest. Die Bälkchen am Rand sind durch reichliche Sharpeysche Fasern mit dem Narbengewebe verbunden. — Der Diaphysenquerschnitt zeigt stärkere, etwas exzentrische, ein Bälkchennetz bildende Osteophytenauflagerung, von geflechtartigem Bau, z. T. mit osteoiden, osteoblastischen Knochensäumen. Das Mark darin ist locker netzzellig. (Eine Rippe ist unverändert.) Diagnose: Narbig ausgeheilte osteoch. Herdbildung, die im oberen Femur, wahrscheinlich durch die von der Kopfseite aus fortschreitende endochondrale Ossifikation umgangen und weiter diaphysenwärts verlagert ist. Die ossifizierende Periostitis ist, da frische Entzündung hier und im Mark fehlt, wohl als Fraenkelsche Spätperiostitis aufzufassen. Spir.: Nur fragliche Reste in Knochenkörperchen in einem an den pathologischen Herd angrenzenden Bälkchen und einmal in der Rinde. — Die übrigen 17 Organe zeigen weder Spir. noch sichere syphilitische Veränderungen. — Todesursache: Pneumonie.

30. Eltern vor 2 Jahren frische, behandelte syphilitische Infektion. Dann ein Abortus. — Dies ist zweites, 4 Wochen verfrüht geborenes ♂ Kind, das nach 3 Wochen mit Blasenausschlag an Hand und Fuß, später mit Fleckenausschlag erkrankte. Nach 4 Wochen Parrotsche Lähmung mit Schwellung beider Ellbogen, Schnupfen, Drüsenschwellungen. Gestorben 2 Monate alt. Diagnose: Hochgradige Osteoch. (besonders Humerus, Femur), Rhinitis, Anal- und Mundpapeln, fleckweise Hepatitis, Lungengumma? geringer Milztumor. Spir. im Burristrich + in Femurepiphyse, Leber, Nebenniere.

Mikr. Knochen: Während eine Rippe intakt ist, findet sich schwerste aktive Osteoch. und Osteomyelitis mit allen Graden von Epiphysenlösung und schwerster ossif. Periostitis an allen Knie- und Ellenbogengelenke begrenzenden Epiphysen, die, soweit geprüft (Humerus, Radius), beiderseits annähernd symmetrisch sind. Die Gradfolge der Veränderung ist etwa u. Humerus, o. Radius > u. Femur > o. Ulna > o. Tibia > o. Fibula; mit dem Grade der Veränderung steigt der osteomyelitische Prozeß tiefer diaphysenwärts, subperiostal ist er stets stärker. Die schon an und für sich schwache Spongiosafaserung, das Kalkgitter und die Corticalis sind hochgradig lacunär erodiert, z. T. völlig geschwunden. Die stets vorhandene periostitische Knochenapposition erreicht bei bestehender Epiphysenlösung die höchsten Grade und kann hier das einzig bestehende Hartgewebe darstellen. Sehr schwer sind dann die Veränderungen des Epiphysenknorpels: Gefäßsprossen aus dem granulierenden Inhalt der Knorpelkanäle erodieren und fasern die Kanalwände auf, die Kanäle werden so unregelmäßig erweitert, die Knorpelgrundsubstanz erscheint weithin in ihrer Zusammensetzung verändert, aufgelichtet. Die Knorpelwucherung ist z. T. völlig defekt. Die Epiphysenlösungsspalte liegt meist zwischen ruhendem Knorpel und Granulationsgewebsschichte; an dem Aufbau dieser ist z. B. am u. Humerus (Abb. 17) das Mark der konfluierenden Knorpelkanäle sicher beteiligt. Dagegen liegt am o. Radius (Abb. 19) ein Spalt zwischen ruhendem Knorpel und der Kalkgitterschichte. Hier möchte ich annehmen, daß die Knochenmarkserkrankung zum Stillstand der ersten Knochenanlagerung und vordringenden Knorpeleröffnung in den primären Markräumen mit Bildung des Kalkgitters geführt hat, während das Fehlen der Knorpelwucherung nur durch eine Knorpelschädigung von dem Virus in den Knorpelkanälen aus verständlich ist. Dadurch reißt dann das Kalkgitter, das keinen innerlichen Zusammenhang mit dem Knorpel mehr besitzt, bei traumatischer Belastung mit der Diaphyse vom Knorpel ab. Jedenfalls fehlt hier (siehe Abb. 18) die vorherige Lockerung durch eine Granulationsschichte zwischen Knorpel und Kalkgitter aus den Knorpelkanälen; der diaphysäre Knochenmarksprozeß ist hier Vorbedingung für die Lösung. — Die Erkrankung zeigt hier nicht mehr die enge Verknüpfung mit dem Wachstumstempo, die Ellenbogenepiphysen sind stärker betroffen als die des Kniegelenkes, an der Ulna ist der Coronoidfortsatz weit geringer beteiligt als die Trochlea oder gar das Olecranon. Die Periostitis erweist sich nach Charakter und Spir.-Gehalt teils als spezifisch, teils als callös — reparatorisch.

Als Beispiele seien im einzelnen geschildert: 1. u. Humerus (Abb. 17). Starke Erosion des Knorpels von dem zellreichen Inhalt seiner Kanäle, die breit ins Knochenmark aufbrechen. Die Knorpelwucherungsschichten fehlen völlig. Knorpel und diaphysäres Mark sind stellenweise nur durch leukocytenreiche, von Spalten durchsetzte Fibrinschichte verbunden. Das Knochenmark ist weithin diaphysenwärts durch ein faserreiches spindelzelliges Granulationsgewebe ersetzt, seine reichlichen Gefäße zeigen zellig gewucherte Adventitien. Es enthält nur ganz dürftige, regellos stehende von Osteoklasten benagte Kalkgitter- und Knochenbälkchenreste; da die alte Rinde subepiphysär weithin osteoklastisch defekt ist, geht hier das Granulationsgewebe des Markes ohne Grenze in das periostale über. Die mächtige periostitische, wesentlich geflechtartige Knochenauflagerung hängt auf der einen Seite nicht mit der alten Rinde zusammen, auch mit dem abgeknickten Epiphysenknorpel hat sie sich noch nicht in Verbindung gesetzt, im epiphysären Anteil enthält die Apposition auch Faserknorpel.

2. Vom o. Radius (Abb. 18) sei hervorgehoben die plumpe Auftreibung der Metaphyse, die wesentlich durch die periostitische, hier mit der Epiphyse zusammenhängenden Knochenauflagerung bedingt ist, weiter der fast völlige

Schwund des alten Schaftes und besonders der diaphysären Spongiosa. Der Epiphysenknorpel ist im oberen Teil reichlich von breiten Kanälen durchsetzt, nach abwärts aber fast frei davon. Die Knorpelwucherungsschichten fehlen völlig, das kontinuierliche Kalkgitter ist durch eine fibrinerfüllte Spalte (Abb. 18) von der ruhenden Knorpelschichte in großer Ausdehnung getrennt und haftet nur subperiostal noch locker an. In den primären Markräumen ist das locker spindelzellige Mark z. T. nekrotisch.

3. Die am geringsten veränderte o. Fibula zeigt reichliche ziemlich weite, aber durch die Wucherungsschichten im Absteigen nirgends durchbrechende Knorpelkanäle, eine regelmäßige, schwache Knorpelwucherungszone, darunter ein deutliches Kalkgitter, das wenig von Osteoklasten rarefiziert ist. Das Knochenmark ist nur wenig und wesentlich subperiostal über die primären Markräume hinaus spindelzellig faserig. Erst tiefer diaphysenwärts reicht dieses Fasermark tiefer axial unter Knochenbälkchenschwund einwärts. Beiderseits besteht eine periostale mäßige Knochenauflagerung.

Die Spirochätose der Knochen ist im allgemeinen reichlich bis mäßig ungefähr mit der Schwere des Prozesses zunehmend, doch zeigen die vorgeschrittensten Stellen bereits sichtlich weniger und mehr Zerfall; das Knochenmark ist stärker als das Knorpelmark beteiligt, das Periost ist z. T. reichlich spir.-haltig, teils in der stärker callösen Apposition bei Epiphysenlösung spir.-arm. Keine anderen Mikroorganismen. Beispiel: u. Femur: In Knorpelkanälen +/++, in den Durchbrüchen zunehmend bis ++++. In primären Markräumen ++, sonst im zellreichen pathologischen Knochenmark ++/+++ in den mehr faserigen Partien +/++. In Zerfallsstellen keine oder Einschlüsse von Zerfallsresten, auch sonst in deren Umgebung Degenerationsformen. Im Periost ++/+++, sowohl in Bildungszellen wie in Knochenhöhlen der Geflechtsknochen zu dichten Knäueln angehäuft (Abb. 3), perichondralwärts nicht über die Ossif.-Grube emporreichend. — Einmal (Humerus) Riesenzellen mit Spir.-Trümmern, in Knochenkörperchen der Spongiosa nur gelegentlich. — In der normalen Rippe nur vereinzelte Spir. im Knorpelmark und Periost zerstreut, am regelmäßigsten in primären Markräumen +.

Allgemeinspirochätose: (28 Organe) nur mäßig verbreitet, meist gering, nur in einzelnen Organen etwas schwerer, vielfach rückgängig, nur im Knochen z. T. noch fortschreitend. Todesursache: Spezifische und komplizierende Sekundärpneumonie.

31. ♀ Kind, 2 Monate, schnieft seit Geburt, bei Aufnahme Analrhagaden, glänzende Fußsohlen, Milzschwellung, Wassermann ++, 1 Woche behandelt. Sektion: Milztumor, Rhinitis, Anämie. — Konfluierende Pneumonie mit fibrinöser Pleuritis.

Mikr. Knochen: (u. Femur, o. Tibia, o. Humerus, Rippen, Becken, Wirbel, Clavicula, Schädeldach) zeigen nur verbreitete, leichte, ossif. Periostitis an den Diaphysen, Rippen, und Schädelinnenfläche; keine Osteoch. auffällig reichliche Osteoblasten im sekundären Knochenmark. (Nur an Rippen fragl. osteoch. Veränderungen: breite Knorpelverkalkung, unregelmäßig gerichtete primäre Markräume mit hier leicht verzögerter erster Knochenanlagerung, sehr zackige Eröffnungslinie, sonst aber osteoblastenreich). — Spir. überall Ø. Die Periostitis daher wohl als reparatorische Spätperiostitis im Sinne Fraenkels aufzufassen. — In 19 sonstigen Organen keine Spir. Histologische Residuen in der Haut. Todesursache: Diplokokkenpneumonie.

32. Mutter 2 Frühgeburten, ein weiteres Kind 6 Wochen alt an Ausschlag gestorben, dieses, das nächste Kind ♂, mit 5 Wochen Ausschläge an Fußsohlen,

dann Gesicht, später Schniefen, nach 8tägiger Behandlung klinisch geheilt. Gestorben 2 Monate alt. Sektion: Bronchopneumonie, Rhinitis, mäßiger Milztumor, Atrophie, kein Anhalt für Syphilis.

Mikr. Knochen: (o. u. Femur, o. Tibia, o. Fibula, Rippen) keine Osteoch. nur diaphysäre Spätperiostitis (Femurschaft) mit teils radiär, teils zirkulär verlaufender Bälkchenanlagerung, von wesentlich lamellösem Bau. Spir. nur dürftige Reste: fast ausschließlich in Knochenkörperchen der Epiphysen und Rippen, dabei häufiger in solchen der Rinde als der Spongiosa und meist im alten Lamellenknochen, nur einmal (Femur) Reste im Perichondrium der Ossif.-Bucht. Auch sonst meist degenerierte Formen.

Allgemeinspirochätose: (20 sonstige Organe) nur einmal eine typische Spirochäte in der Leber, hier und auch sonst keine histologischen syphilitischen Veränderungen. Todesursache: Sekundäre Diplokokkenpneumonie.

33. Mutter im dritten Schwangerschaftsmonat mit Primäraffekt und Sekundärsymptomen behandelt, ein früheres Kind gesund. — Dieses ♀ Kind, 3 Wochen p. part. mit Fleckenausschlag erkrankt, gestorben 2 Monate alt. Sektion: Hochgradige Atrophie, Bronchopneumonien, Harnsäureinfarkte, kein Anhalt für Syphilis.

Mikr. Knochen: (o. Tibia) unverändert, keine Spir. — sonst (in nur 10 Organen) keine Spir., etwas fragliche histologische Hautresiduen. Todesursache: Ernährungsatrophie.

34. ♀ Kind, 2 Monate, angeblich erst in 5. Woche mit Gesichtsausschlag erkrankt, in 7. Woche maculo-papulöses Exanthem, Schniefen, Drüsen-, Leber-, Milzschwellung. 8 Tage behandelt. Sektion: Feuersteinleber, akute hämorrhagische Nephritis.

Mikr. Knochen: (u. Femur, o. Tibia, Fibula — Rippe). Die Röhrenknochen zeigen nur leichte passive Osteoch., auch an Epiphysenkernen (breite Knorpelverkalkung, zarte Knorpelpfeiler in primären Markräumen mit mehr oder weniger verzögerter erster Knochenanlagerung). Spir.: Im Femur in mäßiger Zahl, so in Knorpelkanälen +/++, nur in gerade durchbrechenden gut +++, in primären Markräumen +, im tieferen Mark weithin ++ wesentlich perivasculär, auch an den Knochenbälkchen und in Knochenkörperchen von Spongiosa und Rinde; im Periost epiphysär ++, sonst spärlicher. In der unveränderten Rippe wesentlich geringer +, auch in Knochenkörperchen, nur in Ossif.-Grube etwas stärker. — Im allgemeinen Degenerationsformen nur gelegentlich. — Spir. also im ganzen, besonders Rippe, etwas rückgängig.

Allgemeinspirochätose: (16 Organe) ist sehr schwer und noch ziemlich verbreitet, wobei die Knochenspir. an Stärke hinter Leber, Nebennieren, Haut und Darm zurücksteht; in der Leber anscheinend schweres Rezidiv. Todesursache: Syphilis.

35. Mutter 6 Wochen a. part. Schmierkur. — ♂ Kind, 2 Monate, 6 Wochen p. part. erkrankt. Schnupfen, Mundplaques, Analpapeln, Fußsohleninfiltration, Wassermann +. Sektion: Papelreste an Haut und Schleimhäuten, Osteoch.? an Rippen. Bronchitis, Nasen- und Rachendiphtherie, Atrophie.

Mikr. Knochen: (u. Femur, Rippe) Epiphysengrenze und Epiphysenkern regelmäßig. Erst unter der primären Markraumzone zeigt das Mark eine ausgedehnte oder (Rippe) nur fleckförmige Auflichtung, es ist hier locker spindelzellig oder geradezu sternzellig mit beginnender Fibrillenbildung und nur eingestreuten lymphoiden Markzellen. Einzelne Bälkchen der Spongiosa sind stark lacunär erodiert, andere wenige zeigen geflechtartige Knochenauflagerungen. Im Mark auch sonst zerstreute Osteoklasten. Diagnose: Metaphysäre Osteomyelitis. Spir. spärlich: Im Femur sind die Knorpelkanäle frei, im primären

Mark selten, nur subperiostal, am meisten in dem aufgehellten Metaphysenmark zerstreut bis ++, im Periost und Perichondrium zerstreut, oft gestreckt. Am häufigsten finden sich Spir. in Knochenbälkchen der Diaphyse und des Epiphysenkernes, einzelne Knochenkörperchen, besonders tief im Inneren der Bälkchen gelegene, sind ganz vollgestopft. — In der Rippe beschränkt sich die Spir. auf die tiefen Spongiosabälkchen. — Also überwiegend osteocytäre Spirochätose.

Die Allgemeinspirochätose: (19 Organe) ist sehr gering, außer den Knochen nur noch spärliche Reste in der Haut. Todesursache: Diphtherie.

36. ♂ Kind, 2 Monate. Nach Einlieferung gestorben. Klinische Diagnose: Lues cong., aliment. Intoxikation. Sektion: Exanthemreste an Beinen, chron. Milztumor mit Kapselverdickung, Rhinitis. Anämie, Lebersiderose, Atrophie, herdförmige Bronchopneumonie.

Mikr. Knochen: (u. Femur, o. Tibia, o. Fibula, Humerus, Rippe, Wirbel, Scapula, Clavicula). Beispiel u. Femur: Knorpel mit Kanälen und erste Knochenanlagerung sind regelmäßig. Die ersten Spongiosabälkchen zeigen öfters lacunäre Erosionen mit Osteoklasten, selten schmale osteoide Säume mit platten Osteoblasten (öfters solche Säume in der Rinde). Tiefer diaphysenwärts ist das Mark um die Bälkchen aufgelockert, wesentlich langspindelzellig mit zarten Kollagenfäserchen, zwischen den Bälkchen besteht sonst blutreiches lockeres Zellmark. — Die gleichen faserig-fibrösen, circumtrabekulären Markveränderungen sind weit verbreitet, ihre Stärke nimmt etwa in folgender Stufe ab: Femur, Tibia, Fibula, Humerus > Rippe, Scapula, Clavicula, frei sind Darmbein, Wirbel. Vereinzelt (Tibia, Darmbein) ossif. Periostitis mit geflechtsartigen Auflagerungen, die z. T schmale osteoide osteoblastische Säume besitzen. Spir. beschränken sich auf die Knochenkörperchen, wo sie bald vereinzelt liegen, bald lockere Gespinste um die Osteocyten bilden. Die tiefen Spongiosabälkchen und darin die zentral gelegenen Knochenkörperchen sind bevorzugt; daneben auch Beteiligung der Rindenbälkchen. Die verschiedensten Knochen sind etwa der Stärke der Markveränderung entsprechend beteiligt, frei wird nur das Darmbein gefunden. (Daneben intravasculäre Kokken und Stäbchen — Koli?)

Allgemeinspirochätose: (13 Organe) sehr beschränkt und mäßig. Neben den Knochen- und einer reichlicheren Spirochätose der Nasenschleimhaut (Haut nicht untersucht) nur noch isolierte degenerierte in Lunge. Todesursache: Aliment. Intoxikation mit enterogener Sekundärinfektion.

37. ♂ Kind, 2 Monate, bei Aufnahme glänzende Fußsohlen, Schnupfen, Mundrhagaden, Wassermann ++. Zuletzt Sklerödem. Sektion: Hochgradige Osteoch. (Femur, Tibia) mit subepiphysärer Erweichung und Periostitis Haustexanthem, chronischer Milztumor mit Perisplenitis, herdweise interstitielle Hepatitis und fleckförmige fettige Degeneration. Anämie, Furunkulose, Sklerödem.

Mikr. Knochen: (o. u. Femur, o. u. Tibia, u. Fibula, o. Humerus, Rippen, Wirbel, Becken) z. B. u. Femur (Abb. 23). Schwere, aber nur einseitige Veränderung. Hier sind die Knorpelkanäle sehr zellreich, erweitert, Ränder durch Gefäßsprossen aufgefasert, umgebende Knorpelgrundsubstanz aufgehellt. Der Erkrankungsherd ist keilförmig, im Periostepiphysenwinkel gelegen. Er beginnt mit einem Trümmerfeld aus regellos gestellten, noch stark knorpelgrundsubstanzhaltigen, in Fibrin eingebetteten Knochenbälkchen (Abb. 24). In den primären Markräumen, deren Inhalt fast nekrotisch ist, ist die Knochenanlagerung deutlich verzögert. Nahe am Periost fehlt das Knochengewebe völlig, so daß an die Knorpelwucherungsschichte das pathologische Mark flächenhaft angrenzt. Dieses ist weiterhin in dem Herd ganz bälkchenfrei, spindelzellenreich und etwas faserig,

von weiten Gefäßen durchzogen; an der unteren Randzone eine geringe Blutung. Das Periost ist auf der kranken Seite verdickt und zeigt dann diaphysärwärts starke, maschige, geflechtsartige Knochenauflagerung, die von der festen Rinde durch eine Knochenmarksschicht getrennt ist; hier keine Blutungen. Diagnose: Subepiphysärer rarefizierender osteomyelitischer Herd mit Infraktion. — Solche osteomyelitische Herde, die an den stärkst veränderten Knochen zur Infraktion mit Bildung von Trümmerfeldzonen geführt haben, die an Barlowsche Krankheit erinnern, finden sich weithin verbreitet[1]). Die Veränderung stuft sich etwa so ab: o. Tibia > u. Femur, o. Fibula > o. Humerus > u. Tibia, und u. Fibula, nur angedeutet o. Femur, nahezu frei ist Rippe; intakt Becken, Wirbel. Im Gegensatz zu Barlow sind die Blutungen sehr gering, Schleimhautblutungen fehlten. Die ossif. Periostitis ist viel beschränkter verbreitet (Femur, Tibia, Becken) und von mäßiger Stärke. — Spir. z. B. o. Humerus: Im Knorpelmark nur vereinzelt, regelmäßig aber nur + in primären Markräumen. Im pathologischen Markherd sind die Spir. schwer zu erkennen, da schwach imprägniert, körnig zerfallen, degeneriert; solche Formen etwa ++/+++ zwischen den Zellen zerstreut. In dem Trümmerfeld reichlich feine braune Körnchen, die nicht sicher als Spir.-Reste zu deuten sind. Auf der kaum erkrankten Seite zunehmend, bis zu +++ und ++++ Stellen mit dichtem Gewimmel (Abb. 8) und Netzbildung zwischen den Zellen, dabei vielfach blasse und körnig zerfallene Degenerations- und ganz unsichere Formen. Gelegentlich in Knochenkörperchen der Rinde und Spongiosa, oft darin reichlich und etwas in Zerfall. Im Periost +, meist langgestreckt, kaum von Nervenfäserchen unterscheidbar (vgl. Abb. 6 aus o. Fibula). — Ähnlich ist die Spir. auch sonst, sie bevorzugt das Knochenmark und Periost, der Zerfall ist überwiegend, besonders im Trümmerfeld; dieser sowie das häufige Befallensein der Knochenkörperchen spricht für ältere, zwar schwere aber rückgängige Infektion; daneben allerdings öfters intravasculäre Spir.

Allgemeinspirochätose: (14 Organe) ist verbreitet, im allgemeinen leicht, nur in einzelnen Organen so Leber, Haut, Knochen schwer mit Neigung zu Zerfall. Todesursache: Sekundäre (Koli ?)-Infektion mit Nebenniere nkapselentzündung und toxisch degenerativer Leberverfettung.

38. ♂ Kind, $2^1/_4$ Monat. Im Alter von 5 Wochen mit Hautausschlag erkrankt, dann Schnupfen, Wassermann ++. 6 Tage behandelt. Sektion: Verbreitetes papulo-squamöses Exanthem, herdweise Feuersteinleber mit Perihepatitis, Milztumor mit Perisplenitis. Anämie, paravertebrale Pneumonien.

Mikr. Knochen: (Tibia, o. Humerus, Rippe, Becken, Wirbel, Nasenknochen). Tibia an der Epiphyse und im allgemeinen ist die Ossif.-Zone regelmäßig, zeigt subperiostal Veränderungen im Knochenmark, auf der einen Seite ein langgestreckter, auf der anderen Seite ein kleiner subepiphysärer Herd. Das Mark ist hier gelichtet, gefäßreich, locker spindelzellig, wenig fibrillär, fast markzellenlos, bälkchenarm. Die Eröffnungsschichte ist dabei unterbrochen, unregelmäßige Gefäßsprossen dringen vom Mark in den wuchernden Knorpel, nur einzelne Knorpelpfeiler stehen noch, eingehüllt von Fibrin, ohne jeden Knochenbelag, z. T. osteoklastisch angenagt, andere haben geradezu reichliche Osteoblastenbeläge und osteoide Säume, und auch die spärlichen Spongiosareste dieser Herde zeigen teils starken Abbau, teils reichliche Knochenanlagerung; selten sind aus der Richtung geworfene dürftige Bälkchen, Fibrinnetze und Blutungen; stärkere Resorption trifft man an den Rindenbälkchen. Beim Übergang in das normale Zellmark bleibt dieses

[1]) Herr Prof. M. B. Schmidt hatte die Liebenswürdigkeit, einige dieser hist Befunde zu kontrollieren, er kam zu einer im wesentlichen übereinstimmenden Auffassung.

circumtrabekulär am längsten aufgelichtet. Im Periost geringe Blutung und Rundzelleninfiltration. — Während die anderen Knochen intakt erscheinen oder, wie namentlich der Humerus, geradezu reichliche, große Osteoblasten mit Mitosen und osteoide Säume an der Spongiosa zeigen, finden sich wieder stärkere Veränderungen an den Nasenknochen (Frontalschnitt von der Dura bis ins Munddach). Die verschiedenen Knochen der Schädelbasis, laterale Nasen- und Orbitalwand zeigen eine starke geflechtsartige, teils osteoide, teils verkalkte Knochenapposition, einerseits um die Spongiosabälkchen (Abb. 21), andererseits im periostalen Gewebe. Das Spongiosamark ist reines dichtes Zellmark. Die Nasenschleimhaut erscheint eitrig belegt, hyperämisch, etwas zellig infiltriert, ihre Gefäßwände verdickt. Diagnose: Kondensierende Osteomyelitis, z. T. herdförmige, subchondral in Röhrenknochen und auch in Bindegewebsknochen, neben lebhafter reparatorischer Knochenanbildung. Die Spir. ist beschränkt auf die oberflächlich und zentral gelegenen Knochenkörperchen zahlreicher tiefer Spongiosa- und Rindenbälkchen, insbesondere sind auch die Bälkchen der Nasenknochen beteiligt, wobei die neue Knochenapposition spir.-frei ist (Abb. 11). Zahl und Verbreitung der spir.-befallenen Knochenkörperchen in den untersuchten Knochen entspricht den Stärkestufen, in der die Osteochondritis sonst getroffen wird.

Allgemeinspirochätose: (20 Organe) aufs Knochensystem beschränkt. Todesursache: Pneumonie bei Anämie.

39. ♀ Kind, 10 Wochen. In der dritten Woche mit sich ausbreitendem Bläschenausschlag erkrankt, dann papulöses Exanthem, Schniefen, Condylome am Anus, Mundplaques, Rückgang unter 2wöchentlicher Behandlung, Wassermann +. Klinische Diagnose: Lues cong., Nephritis, parenterale Darmstörung. Sektion: Bronchitis, Mundsoor, Atrophie. — Rhagaden an Großzehe, ulceröser Defekt eines Daumennagels, kein sicherer Anhalt für Syphilis.

Mikr. Knochen: (o. u. Femur, Rippe, Phalanx) außer leichter ossif. Periostitis keine sicheren Veränderungen. — Spir. hier und in 22 sonstigen Organen Ø. Todesursache: Wahrscheinlich Bronchitis, Pneumonie.

40. ♂ Kind, $2^1/_2$ Monate, unehelich, nach Aufnahme gestorben mit Blasen an Fußsohlen, Rhagaden an Mund, Nase, After, Koryza, Drüsenschwellung, an akuter Dyspepsie. Sektion: Diffuse interstitielle Hepatitis, Icterus, chron. Milztumor mit Perisplenitis, seröse Peritonitis, Orchitis.

Mikr. Knochen: (u. Femur o. Tibia, Rippe, Finger). Nur leichte herdförmige Veränderungen im Femur, im Periost-Epiphysenwinkel, bestehend in Markauflichtung durch Verarmung an spezifischen Markzellen, Zartbalkigkeit der Spongiosa; auch ist die erste Knochenablagerung in den primären Markräumen gering und unregelmäßig, stellenweise sogar defekt. Im Periost hier geringe geflechtartige und osteoid-lamelläre Knochenauflagerungen, an Rippen auch an Spongiosabälkchen. Phalangen intakt. Diagnose: Geringe, abheilende osteochondritische Reste und Periostitis. Spir. ist mäßig, z. B. o. Tibia: Knorpelkanäle + perivasculär, im primären Mark besonders einseitig bis ++, auch Degenerationsformen, Mark sonst frei (in Femur auch einzelne stärke betroffene Stellen im Knochenmark), spärlich in Osteocyten der Spongiosa, etwas häufiger der Rinde. Im Periost ++/+++ auch noch in der Fibrosa, am stärksten im Bereich der Knorpelknochengrenze. Bemerkenswert ist der nicht seltene Befund von Spir. im Blutgefäßinhalt der Knorpelkanäle und primären Marksäume.

Die Allgemeinspirochätose: (18 Organe) ist ziemlich diffus verbreitet, in wechselnder Stärke, manchmal starker Zerfall und Phagocytose, z. T. wieder von rezidivierendem Charakter; weiter frisch bakteriämische Verbreitung in zahlreichen Organen. Todesursache: Akute Ernährungsstörung?

41. Mutter vor 3 Jahren syphilitisch infiziert, vor 2 Jahren syph. bald nach der Geburt gestorbenes Kind. — Dieses ♂, 14 Tage alt, an verbreitetem papulösen Exanthem erkrankt. 3 Monate alt. 2 Tage a. exit. Beginn einer Meningitis. Sektion: Papulöse Exanthemreste, chronischer Milztumor. Lungenabscesse mit Pneumonie, Empyem, eitrige Streptokokkenmeningitis.

Mikr. Knochen: (u. Femur, Rippe). Keine Osteoch., leichte Periostitis (längs gerichtete, maschig verbundene, geflechtsartige Osteophyten mit osteoiden lamellösen Säumen). Spir. 0, viele Streptokokken in den Gefäßen.

Allgemeinspirochätose: (14 Organe, Haut fehlt allerdings). Auf einem kleinen Organherd (im Hoden) beschränkt. Todesursache: Meningitis. Streptokokkämie.

42. Mutter angeblich gesund, einmal Frühgeburt, dann zwei früh an Brechdurchfall gestorbene Kinder, dann zwei gesunde Kinder, ein Idiot und wieder ein gesundes. Dieses, das 8. ♂ Kind, hatte 14 Tage alt, Blasenausschlag überm Körper, mit 4 Wochen Schulter-, Knieschwellung mit Armlähmung, die 4 Wochen später noch besteht, dabei Milztumor, aber Wassermann bei Mutter und Kind negativ, röntgenolog. Osteoch. (u. Femur), die auf 1 monatige spezifische Behandlung sich besserte. Gestorben an Grippepneumonie. Sektion: Bronchitis, Bronchopneumonien, weiche Leberschwellung. Chronischer Milztumor, Knochendefekt im linken Humeruskopf mit Gelenkvereiterung, keine Osteoch. Anämie.

Mikr. Knochen: (u. Femur, o. Tibia, u. o. Mitte des Humerus, Rippe, Clavicula), Veränderungen sind nur nachweisbar im Humeruskopf und -schaft, alle übrigen Knochen, auch der u. Femur, an dem vor Monatsfrist röntgenologisch Osteoch. festgestellt worden war, sind intakt. Am o. Humerus besteht auf der einen Seite ein tiefer grubiger Defekt im Knorpel, der bis auf den Epiphysenkern reicht und das subepiphysäre Mark noch freilegt; er ist von einem derben, etwas rundzellig und leukocytär infiltriertem Bindegewebe überkleidet, das sich in Perichondrium bzw. Periost fortsetzt. Außerdem ist ein Stück der Randzone der Metaphyse mit anhaftendem Epiphysenknorpelrest nach abwärts verlagert und dabei um die Längsachse des Knochens rechtwinkelig abgeknickt. An einer weiteren Schnittreihe hängt dies abgeknickte Stück noch mit dem übrigen Epiphysenknorpel zusammen. Die von beiden abgehenden ersten Knochenbälkchen sind infolgedessen rechtwinkelig zueinander gerichtet, die sekundären Spongiosabälkchen aus dem umgeknickten Stück biegen dann allmählich in die Knochenachse ein. Die Knorpelwucherungsschichten sind regelmäßig, schmal und gut begrenzt, nur an dem verlagerten Stück etwas dürftiger. Das Knochenmark ist überall hyperämisches reines Zellmark mit kräftiger Spongiosa. Auf der Gelenkfläche sind Leukocyten und Fibrin aufgelagert, selbst auf der gesunden Seite ist das Periost noch leicht von Leukocyten und Rundzellen durchsetzt. Weder Spirochäten noch sonstige Mikroorganismen sind nachzuweisen. — Am Schaft findet sich an mehreren Stufen eine zirkuläre, einseitig verstärkte periostitische Knochenauflagerung mit einem Gitterwerk aus radiären, querverbundenen Bälkchen von geflechtsartigem Charakter mit schmalen lamellösen, z. T. noch osteoiden Säumen; das Mark im Gitterwerk ist locker faserig, arm an lymphoiden Zellen. Diese Auflagerung hängt an der Diaphysenmitte, wo sie am schwächsten ist, fest mit der Compacta zusammen, in anderen Stufen (Abb. 25) ist sie durch eine breite normale Knochenmarksschicht von ihr getrennt, die nur einzelne verbindende Knochenpfeiler überbrücken. Die Rinde erscheint hier nicht im ganzen Umfang in 3 konzentrische Ringe aufgespalten, die von innen nach außen an Kompaktheit verlieren und dadurch dem periostitischen Gitter ähnlicher werden; zwischen ihnen ist, wie im zentralen Markraum, dichtes Zellmark gelegen. Die Art. nutrit.

im Markkanal zeigt lockere, infiltratfreie Adventitia. Diagnose: Mit Defekt und partieller Dislokation ausgeheilte osteochondritische Epiphysenlösung, ossifiz. in Schüben verlaufene Periostitis am Schaft. — Spir. fehlen in allen Knochen wie in 15 anderen Organen, die frei von syphilitischen Veränderungen sind. Todesursache: Grippepneumonie.

IV. Ältere Säuglinge (über 3 Monate).

43. Zuvor Frühgeburt, dies ♀ Kind, $3^1/_2$ Monat, schniefte seit Geburt, hatte verbreiteten Fleckenausschlag. Jetzt 5 Tage a. exit. Mundrhagaden, glänzende Fußsohlen. Parrotsche Lähmung beider Arme, blutiger Schnupfen, unbehandelt. Sektion: Herdförmige interstitielle Hepatitis, Osteoch. und Periostitis an großen Röhrenknochen und Rippe. Epiphysenlösung des rechten u. Humerus, Rhagaden, Ulcera im Gesicht. Eitrige Rhinitis, Bronchopneumonie, Atrophie.

Mikr. Knochen: (o. u. Femur, o. Tibia, u. Humerus, o. Radius, o. Ulna, Rippe, Becken, Wirbel, Schädeldach, Gesichtsknochen). Verbreitete Erkrankung im Sinne einer aktiven Osteoch. an knorpelig wie bindegewebig präf. Knochen; die Veränderungen betreffen wenig oder nicht den Knorpel, wesentlich das Knochenmark. Das Periost ist meist mit leichter ossif., mehr über den Schaft ausgedehnter Entzündung beteiligt, die nur bei den schwersten Graden stärker und subepiphysär ist. Der Knochenmarksprozeß hat mehr herdförmige Ausdehnung, der Periostepiphysenwinkel ist bevorzugt, der Charakter ist in den schwerst veränderten Knochen, den Epiphysen des Ellbogengelenkes, der eines zellreichen, chronisch-entzündlichen Granulationsgewebes, gelegentlich sogar mit miliaren Syphilomen, und dabei besteht eine hochgradige Knochenrarefikation und weite Ausbreitung diaphysenwärts; aber der Prozeß ist auch in diesen Knochen nicht immer diffus, so ist in der Ulna subepiphysär der Olecranonteil frei. Auch der Epiphysenknorpel zeigt an diesen Knochen die karakteristische Beteiligung des Knorpelmarkes, am Humerus besteht eine ausgiebige, am Radius eine weniger ausgesprochene Stilllegung der Knorpelwucherung und Defekt des Kalkgitters. So ist hier der Boden für die Lösung vorbereitet, die im Humerus partiell, im Radius durchgreifend ist. An den weniger veränderten Knochen bleibt der Prozeß auf subepiphysäre Herde beschränkt, deren Charakter mehr der einer zellig-fibrösen, teils rarefizierenden, teils kondensierenden Osteomyelitis ist, wobei die Neuapposition an den Spongiosabälkchen noch minderwertig geflechtartig ist; hierher gehören auch die Gesichtsknochen. Die Stufenfolge der Veränderung stellt sich also so dar: u. Humerus > o. Radius > o. Ulna, dann u. Femur, o. Tibia > o. Femur; Rippe fast, Becken, Wirbel völlig unverändert. Oberkiefer und Muscheln > Schädeldach und Basis. — Im einzelnen seien beispielsweise skizziert: u. Humerus: Verbreiterung und Randauffaserung der Knorpelkanäle mit lockerem nur wenig rundzelligem Inhalt, scharf umschriebene Aufhellung der benachbarten Knorpelgrundsubstanz, nur einzelne breite Durchbrüche nach abwärts. Von der Wucherungsschichte sind nur schmale, fleckige Reste erhalten, die ein Kalkgitter ohne jede Knochenapposition tragen, das kurz abgeschert im Granulationsgewebe endet. Dies schließt sich sonst unmittelbar an den Knorpel an und reicht durch das ganze Metaphysenstück hindurch, besteht aus dicht gedrängten Spindelzellen, gelegentlich etwas Faserbildung, perivasculären Rundzellen, um Knochenbälkchentrümmer liegen auch Fibrin und Leukocyten, diaphysenwärts wird es dann lockerer zellärmer; es ist reichlich und unregelmäßig vascularisiert. Die Spongiosabälkchen sind auf der einen Seite völlig defekt, auf der anderen, wie die Innenwand der Rinde, stark lacunär erodiert. Subepiphysär schneidet, unter dem Periost beginnend, eine fibrinbelegte, Kalkgittertrümmer enthaltende Spalte tief ein. Das Periost ist

vom Knorpel ab mächtig verdickt, besonders durch eine einseitig stärkere, maschig geflechtartige, der Rinde aufsitzende Knochenapposition, das Cambium ist zellig verdickt. — U. Femur: Unmittelbar unter der im wesentlichen intakten Epiphyse findet sich eine krankhafte Markzone, die in einer subperiostalen Ecke und besonders unterm Epiphysenkern tiefer markwärts reicht; an diesen beiden Stellen sind die langen Knorpelpfeiler, die nur zarte Knochentapeten zeigen und besonders die Spongiosabälkchen und Rinde, rarefiziert, auf der Spongiosa gelegentlich geflechtsartige Knochenauflagerung. Das pathologische Mark ist locker spindelzellig und etwas faserig mit nur spärlich zerstreuten lymphoiden Markzellen, sonst dichtes Zellmark mit kräftiger Spongiosa. Auch im Epiphysenkern einseitig eine schmale pathologische Markzone mit angedeutetem Kalkgitter. Im Periost diaphysenwärts zunehmende geflechtartige Knochenauflagerung und perivasculäre Rundzelleninfiltration. — Die Knochenspir. ist im ganzen gering mit ausgesprochener Degeneration. Im allgemeinen nicht über +, wesentlich im primären, besonders pathologischen Mark, Knorpelmark, Periost, auch dem der Diaphyse. Nur Becken, Wirbel sind frei, + auch im Mark und Periost des Schädeldaches. Reichlich in den Ellenbogenepiphysen, geradezu massenhaft im Mark der Ulna und des Radius aber in ausgesprochener Degeneration, die im Humerus schon zu starker Verminderung geführt hat. Hervorzuheben ist das fast durchgängige Freibleiben der Knochenkörperchen.

Auf die weniger untersuchten Veränderungen der Gesichtsknochen (Frontalschnitt durch Nasenhöhle von Schädelbasis bis ins Munddach mit den Muscheln) sei besonders eingegangen: Sowohl knöchernes Nasenseptum wie Muscheln und Munddach, am geringsten die Schädelbasisknochen zeigen starke Rarefikation und osteoklastische Resorption der Spongiosa, daneben nicht selten auf dem Lamellenknochen osteoide oder verkalkte, mitunter recht ausgiebige geflechtsartige Knochenauflagerung. Das Mark dazwischen ist faserig durchflochten spindelzellenreich und markzellenarm. Die Schleimhaut vom Dach bis zum Boden der Nasenhöhle diffus lymphoidzellig infiltriert, um die Gefäße adventitielle Zell- und Faservermehrung, in den unteren Nasengängen Eiter- und Epithelverlust. Diagnose: Rarefizierende und kondensierende Osteomyelitis, eitrige und spezifische Rhinitis. Spir. massenhaft in Nasenschleimhaut besonders an plattenepithelbekleideten Stellen, der untere Nasengang > mittlerer, der obere fast frei; sie liegen um und in Gefäßen, Drüsen, in Nerven usw. Spärlich im freien Eiter, neben vielen Kokken und Stäbchen. Im Knochenmark nur +/++, viele Zerfallsformen, selten in Osteocyten, gelegentlich frisches Eindringen in Knochenkörperchen. (Schleimhautrezidiv?)

4.4 ♀ zweites Kind (zuvor Frühgeburt im 7. Monat), $2^1/_2$ Monat alt an verbreitetem Hautausschlag erkrankt, im 4. Monat Rezidiv, Schnupfen. 9 Tage a. exit. Wassermann ++, maculöses Exanthem, Leber-, Milz-, Drüsenschwellungen. 9 Tage mit klinischer Besserung behandelt, gestorben 4 Monate alt. Sektion: Fleckweise cirrhotisierende Hepatitis, Osteoch. Status lymphaticus, follikulärer Milztumor, Bronchitis.

Mikr. Knochen: (Rippe unverändert, viele Osteoblasten in primären Markräumen) o. Tibia: schwer verändert, einseitig subepiphysär bis tief ins Mark und Epiphysenkern. In letztere nur stellenweise Verzögerung der ersten Knochenanlagerung, sehr locker sternzelliges lymphoidarmes Mark, zarte Spongiosa, sowohl mit Resorptionslücken, wie mit osteoiden von Osteoblasten belegten Säumen. Die Knorpelkanäle über der pathologischen Metaphysenpartie sind stark erweitert, an den Rändern aufgefasert, breit durchbrechend. In der Eröffnungsschicht der gesünderen Seite ist die Knochenablagerung anfänglich etwas verzögert, späterhin aber sehr reichlich, teils geflechtartig, teils osteoblastisch. Weiter tiefer

gelegentlich in Geflechtsknochen eingeschalte Knochenbälkchentrümmer, auf der pathologischen Seite bestehen Defekte, Zertrümmerung und Dislokation der Knorpelpfeiler. Eine fibrinerfüllte Auflockerungsschicht mit einer Trennungsspalte tritt unter einem breiten Knorpelkanal auf. In der subperiostalen Ecke ist die Bälkchenverarmung besonders ausgesprochen, das Mark sehr zellreich, granulationsgewebsartig. Bereits tief unter der Epiphyse liegen irregulär angeordnete Kalkgittertrümmer in riesenzellreichem Granulationsgewebe. Das pathologische Mark ist weiterhin ähnlich lockerzellig wie im Epiphysenkern mit zarter Spongiosa, die öfters von Osteoblasten besetzt sind; beim Übergang in das normale Zellmark bleibt der pathologische Charakter um die Bälkchen am längsten erhalten. An der Grenze der pathologischen und normalen Seite finden sich in Geflechtsknochen eingehüllte Kalkgitterreste. Die Knorpelwucherungsschichte zeigt öfters (wohl von Knorpelkanaldurchbrüchen herrührende) Defekte hier, an solchen Stellen setzt gelegentlich eine stärkere Vascularisation des Knochenmarks ein, und der Knochen darüber zeigt eine schmale Verkalkungszone ohne deutliche Wucherung. Im Periost Verdickung und geflechtsartige Bälkchenauflagerung mit reichlichen Osteoblastensäumen. Diagnose: Schwere an Epiphysenlösung grenzende aktive Osteochondritis mit Ausheilungstendenz, Periostitis. — Spir.: In zahlreichen Knochenkörperchen der Spongiosa, der Metaphyse und des Epiphysenkernes, in der Rinde, dagegen ist die periostale und endostale Neuapposition frei. In den Weichgeweben nur ganz gelegentlich einzelne degenerierte Formen. (Rippe: spärlicher auf Knochenkörperchen beschränkte Spir.)

Allgemeinspirochätose: (23 Organe, wobei Haut fehlt) nur dürftige Reste in Schleimhaut und Lymphdrüse. Todesursache: Syphilis, Kachexie?

Überblick über die Kasuistik.

Lfde. Nr.	Protokoll Nr.	Sektionsalter	Geburtsreife	Knochenspirochätose	Knochenerkrankung	Behandlung	Bemerkungen
				I. Totgeburten.			
1	129	28. Wo.	—	mäßig, typisch	—	—	—
2	166	31.—22. Wo.	—	stark, typisch, frisch	Osteoch. I	—	—
3	192	ca. 32. Wo.	—	schwer, typisch fortschreitend Centren	Osteoch. II, III, Periostitis	—	—
4	173	9. Mo.	—	schwer, bs. Knorpel u. Knochenmark, Centren	Osteoch. I, II	—	—
5	96	34. Wo.	—	schwer, typisch, frisch	Osteoch. I	—	—
6	191	35. Wo.	—	schwer, typisch, frisch	Osteoch. I	—	—
7	147	25. Wo.	—	typisch bs. Mark	Osteoch. I	—	—
8	132	35. Wo.	—	mäßig, bs. periostitisch osteocyt., rückgängig	Osteoch. I, Periostitis	—	—
9	128	36. Wo.	—	leicht, etwas rückgängig	Osteoch. II, z. T. III	—	—
10	125	36. Wo.	—	schwer, typisch, frisch	Osteoch. I, z. T. III	—	Schmidtsche Granulationszone
11	139	37. Wo.	—	schwer, typisch, fortschreit.	Osteoch. II, III	—	frisch tot
12	138	35.—37. Wo.	—	schwer, frisch	Osteoch. I	—	—
13	162	30. Wo.	—	—	—	—	Lues und Diabetes der Mutter, keine Kindsyphilis
14	160	40. Wo.	—	—	—	—	nur Syph. Mutter
15	144	40. Wo.	—	—	—	—	Nabelstrangstorsion

Überblick über die Kasuistik (Fortsetzung).

Lfde. Nr.	Protokoll-Nr.	Sektionsalter	Geburtsreife	Knochenspirochäten	Knochenerkrankung	Behandlung	Bemerkung
				II. Lebende Neugeborene:			
16	148	2 Tg.	ca. 32. Wo.	rein periostal	—	—	—
17	171	7 Tg.	40. Wo.	mäßig rückgängig, Knochenkörper frei	—	—	—
18	164	8 Tg.	40. Wo.	rückgängig, osteocytär bs. Periost	Leichte Osteoch.	Hg	—
19	155	9 Tg.	35. Wo.	mäßig, frisch	Leichte Osteoch. nicht entsprechend aus ausgedehnt	—	—
20	190	10 Tg.	36. Wo.	gering, rückgängig, osteocytär	Osteoch. II	bhd.	Mutter erst 5 $^1/_2$ Wochen a. p. infiziert
21	179	12 Tg.	34. Wo.	mäßig bs. Knorpel u. Periost, etwas rückgängig	Leichte Osteoch., hypoplast. Chondritis	Hg	—
22	184	12 Tg.	?	mäßig, typisch	Osteoch. I	—	—
23	189	16 Tg.	reif	mäßig, frisch, typisch	Osteoch. I	—	—
24	105	24 Tg.	37. Wo.	gering, verbreitet, rückgängig	rückgängige herdförm. Osteoch., Periostitis	—	—
25	195	1 Mo.	reif?	—	—	3 Wo.	klin. sich. Syphilis
26	186	1 Mo.	reif?	schwer, fortschreitend	Osteomyelitis, Periostitis, Miliarsyphilome	?	Sekundärinfektion
27	140	5 Wo.	reif	schwer, fortschreitend	Osteoch. III. Epiphysenlösung	—	Parrot
28	93	6 Wo.	?	schwer, Neuinvasion?	—	—	—
29	195	$1^1/_2$ Mo.	?	Reste?	knotig, fibröse Residuen. Periostitis	3 Wo.	klin. geheilt

30	149	2 Mo.	36. Wo.	schwer, beginn. Zerfall	Osteoch. III. Epiphysenlösung	—	Parrot
31	196	2 Mo.	?	—	Spätperiostitis	1 Wo.	—
32	151	2 Mo.	?	osteocyt. Residuen	Spätperiostitis	1 Wo.	—
33	131	2 Mo.	?	—	—	—	klin. sich. Syphilis
34	163	2 Mo.	?	mäßig, etwas rückgängig	Osteoch. I	1 Wo.	klin. leicht
35	142	2 Mo.	?	rückgängig, wesentl. osteocyt.	rückgängige Osteomyelitis	1 Wo.	—
36	182	2 Mo.	?	osteocyt. Residuen	rückgängige fibröse Osteomyelitis	—	—
37	181	2 Mo.	?	z. T. schwer, rückgängig, auch osteocytär	barlowähnliche Osteomyelitis	$2^1/_2$ Wo.	—
38	187	$9^1/_2$ Wo.	?	rein osteocytär	rückgängig. cendensierende Osteomyelitis	1 Wo.	—
39	141	10 Wo.	?	—	—	6—7 Wo.	sich. Syphilis
40	113	$2^1/_2$ Mo.	?	mäßig, atypisch, bakteriämisch	osteomyelit. Reste, Periostitis	—	—
41	90	3 Mo.	reif	—	—	—	
42	178	3 Mo.	?	—	Spätperiostitis, geheilte Lösung	1 Mo.	Parrot

IV. Ältere Säuglinge über 3 Monate.

43	175	$3^1/_2$ Mo.	?	unregelmäßig, abgestuft, rückgängig	Osteomyelitis z. T. Lösung, Periostitis	—	Parrot
44	133	4 Mo.	?	wesentlich osteocytär	Osteoch. III. Lösung mit Heilungstendenz	ca. $1^1/_2$ Wo. bhd.	—